ANATOMIE CHIRURGICALĂ
ȘI
OPERATORIE

sub redacția Nicolae M. Constantinescu

VOLUMUL IV
LOMBĂ, PELVIS, PERINEU

coordonator de volum - Dan Mischianu

Editura Academiei Oamenilor de Știință din România

București, 2018

Toate drepturile de traducere, adaptare și reproducere prin orice procedee, rezervate pentru toate țările, cu obligația citării acestei cărți drept sursă de informare.

Descrierea CIP a Bibliotecii Naţionale a României
Anatomie chirurgicală şi operatorie / sub red.: Nicolae M. Constantinescu. - Bucureşti : Editura Academiei Oamenilor de Ştiinţă din România, 2012-
7 vol.
ISBN 978-606-8371-65-8
Vol. 4 : Lombă, pelvis, perineu / coord. de volum: Dan Mischianu. - 2018. - Conţine bibliografie. - Index. - ISBN 978-606-8636-52-8

I. Constantinescu, Nicolae M.
II. Mischianu, Dan (coord.)

611.33
617.55

Editura Academiei Oamenilor de Știință din România
Adresa: Splaiul Independenței, nr. 54, sectorul 5, cod 050094, București, România
editura.aosr@gmail.com, www.aos.ro

Șef serviciu: Mihail Căruțașu
Tehnoredactori: Ioan Balint, Andrei Petrescu, Gabriela Petrescu, Cătălina Petică
Tehnoredactare computerizată: Ileana Giuvărășteanu
Grafica: Nicolae M. Constantinescu
Coperta: Mihail Căruțașu

Majoritatea desenelor (originale, prelucrări) au fost făcute de Nicolae M. Constantinescu, planșele au fost executate de Nicolae Mühle, fotografiile intraoperatorii aparțin lui Nicolae Bacalbașa, iar câteva desene au fost prelucrate de Ovidiu Bratu.

Un cuvânt de prețuire....în loc de prefață

Motto: „*Nimeni nu găsește decât ceea ce caută și nu caută decât ceea ce știe!*”

Johann Wolfgang Goethe

Atunci când Profesorul Dr. Nicolae M. Constantinescu mi-a oferit, cu dedicație, volumul al III-lea al viitorului Tratat de „Anatomie Chirurgicală și Operatorie”, apărut în 2012 la Editura Academiei Oamenilor de Știință din România, am fost ușor circumspect – întrebându-mă: „Oare de ce?”. Când, mai apoi, ne-a propus nouă, câtorva membri ai colectivelor Clinicilor de Urologie și Ginecologie din Spitalul Militar Central participarea, pe măsura priceperii noastre la această operă unică, până acum, în arealul literaturii medicale române, am găsit în sfârșit propria-mi explicație. Profesorul dorea ca și membrii colectivului unui Spital drag sufletului și amintirii Domniei Sale să așeze o a doua piatră la temelia a ceea ce speră și sperăm cu toții să devina un Tratat de referință.

Această apariție editorială a remarcabilei Edituri credem că merită citită cu creionul în mână, indiferent de cunoștințele cititorului asupra problematicii, fiind deplin cunoscută preocuparea pentru studiul anatomic a Profesorului, distins chirurg generalist, dar și ortoped-traumatolog și totodată acribia sa, fapt transmis, sper, și celor care l-au acompaniat, întregul colectiv redacțional având o viziune unitară, dar și de detaliu, cât mai semnificativă, asupra feluritelor operații și a timpilor de bază ai acestor operații.

Volumul de față se adresează așadar rezidenților, în principal celor din obstetrică-ginecologie și urologie, dar și celor care se pregătesc pentru chirurgia generală sau infantilă. Sperăm și suntem convinși că el va fi de folos și specialiștilor experimentați, și unii și alții, și începători și mai puțin începători, având *a priori* datoria de a se documenta permanent, de a fi la curent cu noul în domeniu, dar și de a reciti, chiar în seara de dinainte de operația programată anatomia chirurgicală și operatorie a zonei cu care se vor confrunta. Și, adaug din proprie experiență, obiceiul acesta va fi cu mai mare folos atunci când a doua zi ne vom găsi în fața unei reintervenții, când totul va arăta altfel pe „câmpul de luptă” decât la o operație „reglată”, ca să folosesc un termen de tactică militară, preluat și în chirurgie !...

Volumul IV din „Anatomia Chirurgicală și Operatorie” apare la aproximativ șase ani după primul volum, acest fapt având tâlcul său. Gestația cărții a fost lungă, poate prea lungă, dar cu siguranță de folos. Este posibil ca

cititorii acestor rânduri să-și pună întrebarea dacă mai era necesară o astfel de carte, dat fiind faptul că anatomia primilor doi ani de facultate este aceeași pe tot mapamondul. Răspunsul este afirmativ întrucât în facultate, predominante sunt noțiunile de anatomie descriptivă și topografică iar în acest nou volum datorită înțelepciunii clinice a inițiatorului său sunt filtrate, rememorate și explicate în substanța lor noțiuni de anatomie chirurgicală și operatorie atât de necesare rezidenților, activitate de care s-au achitat chirurgi cu experiență în domeniu, ceea ce îi conferă girul profesionistului.

Trăiesc cu convingerea că Volumul IV trebuie citit și recitit, chiar studiat cu creionul în mână – fiecare având propria interpretare și viziune asupra noțiunilor prezentate, apoi memorate și însușite în substanța lor reală, fapt care cu siguranță că va ușura tuturor activitatea operatorie.

Ca mai întotdeauna adevărul se află pe undeva la mijloc, iar în materie de urologie, specialitate pe care o cunosc mai bine, aceasta pare a fi, pe pământ românesc, o ramură mai tânără, cu o istorie aparent scurtă !...

Desprinsă cu greu acum 109 ani din trunchiul solid al chirurgiei generale (actul de atestare din 14 octombrie 1909 datorându-i-se Profesorului Petre Herescu, elev al lui Felix Guyon și al lui Joaquin Maria Albarran) ea schimbă maniera de abord și își îmbunătățește performanțele sub ochii noștri, ceea ce este astăzi bun și rezolvitor, fiind peste câțiva ani, cel mult un deceniu, perimat și vetust. De la chirurgia deschisă s-a trecut cu ușurință la chirurgia endoscopică și la cea percutanată, apoi la chirurgia laparoscopică și, mai nou, și aceasta pare să piardă teren în fața chirurgiei robotice.

Totul este așadar, în materie de chirurgie, nou și pasionant, la fel ca și viitorul care nu știm ce ne rezervă. Și când scriu cuvântul „pasionant” am două convingeri: prima că peste câțiva ani (în 5 ?, în 10 ani ?) vor apare cu totul alte tehnici și alte modalități de rezolvare chirurgicală a bolilor urologice, și a doua convingere, de această dată chiar certitudine – anatomia nu se va schimba nicicând!

Perfect fiind de acord cu dictonul aceluiași J.W. Goethe – „*o cronică scrie numai cineva pentru care este important prezentul*”, asigurăm cititorul acestui nou volum, parafrazându-l pe marele gânditor și om de știință, că va găsi cu siguranță tot ceea ce caută tocmai fiindcă el, Măria Sa Cititorul, se află în continuu sub imperiul vorbelor aceluiași mare om: „ *doar ceea ce știi, vezi*”.

29 Martie 2018 **Dan Mischianu**

Prof. Dr. Thoma Ionescu (1860-1926)
Profesor de anatomie topografică
şi clinică chirurgicală
la spitalul Colţea, Bucureşti

Prof. Dr. Dimitrie Gerota (1867-1939)
Profesor de anatomie chirurgicală
şi chirurgie experimentală
la Facultatea de Medicină din Bucureşti
Profesor de anatomie artistică
la Şcoala Naţională de Arte Frumoase
din Bucureşti

Prof. Dr. Ion Chiricuţă (1918-1988)
Profesor de Oncologie şi
Directorul Institutului Oncologic
din Cluj-Napoca

INTRODUCERE LA VOLUMUL IV

Conform planului anunțat cu ocazia lansării în 2012 a volumului III - **ABDOMENUL**- primul din seria celor 7 volume de anatomie chirurgicală și operatorie, volum destinat rezidenților în chirurgie generală, oferim lumii medicale volumul IV - **LOMBĂ, PELVIS, PERINEU** - destinat cu precădere rezidenților în urologie și ginecologie-obstetrică.

Acest nou volum cuprinde 5 capitole care tratează pe rând lomba, pereții pelvisului, organele pelvine la bărbat, organele pelvine la femeie, perineul și organele genitale externe la bărbat, perineul și organele genitale externe la femeie. Începând cu Thoma Ionescu, ale cărui contribuții la studiul limfaticelor pelvine și la descrierea fasciei rectului sunt cunoscute pe plan mondial, cu Dimitrie Gerota, care a descris fascia renală, fiind cel mai citat anatomist și chirurg român în tratatele de specialitate din întreaga lume, a sistematizat limfaticele organelor pelvine și a imaginat tehnici de evidențiere intraoperatorie a traiectelor fistuloase - și continuând în sec. XX cu Ion Chiricuță, care a prezentat pe larg anatomia chirurgicală oncologică în tratamentul tumorilor maligne, școlile românești de urologie și de obstetrică-ginecologie au pus bazele unei chirurgii de mare acuratețe anatomică și funcțională în realizarea actului terapeutic, mod de lucru preluat și dezvoltat în toate centrele din țară.

Actualul volum păstrează structura folosită la prezentarea volumului III (Abdomenul), pentru a avea o abordare unitară a anatomiei chirurgicale și operatorii. Astfel fiecare capitol / subcapitol cuprinde într-o primă parte rememorarea embriologică, cu precizarea principalelor malformații, care pot fi soluționate pe cale chirurgicală, apoi prezentarea regiunii topografice / organului de studiat, cu proiecția la tegumente a formațiunilor profunde pentru orientarea examenului clinic, descrierea acestor formațiuni și a rapoartelor pe care le contractează, normalul și variantele vaselor de sânge, limfaticelor, nervilor, structurile de interes chirurgical, toate reprezentând în concepția noastră elemente de anatomie chirurgicală, care permit formularea unui diagnostic și elaborarea unui plan terapeutic. În ultima parte am insistat asupra anatomiei operatorii, care permite efectuarea tehnicilor operatorii uzuale, începând cu accesul pe leziune, explorarea intraoperatorie și terminând cu elementele anatomo-chirurgicale pe baza cărora se acționează asupra respectivei leziuni și se refac structurile rămase. Astfel concepute anatomia chirurgicală și operatorie

se completează una pe alta și permit adaptarea tehnicii operatorii la particularitățile anatomice ale fiecărui caz în parte. Oricum ar fi privit sau apreciat acest volum, el nu acoperă toate noțiunile de tehnică chirurgicală. De aceea ne permitem să-i sfătuim pe tinerii noștri colegi rezidenți în urologie sau obstetrică-ginecologie, principalii beneficiari cărora ne-am adresat, să considere datele prezentate de noi drept cea mai bună cale de abordare și înțelegere a tratatelor fundamentale de chirurgie pe care le are fiecare dintre cele două specialități.

Am oferit coordonarea acestui volum colegului Dan Mischianu reputat chirurg și urolog de la Spitalul Militar Central Carol Davila, profesor universitar la Universitatea de Medicină și Farmacie Carol Davila din București în primul rând ca o recunoaștere a meritelor lui în specialitate iar în al doilea rând ca un prinos adus excepționalei școli de medicină și chirurgie creată în sec. XX la Spitalul Militar Regina Elisabeta din București, din care făcea parte și tatăl meu col. Dr. Mircea Constantinescu, creatorul obstetricii și ginecologiei în medicina militară. Printre colaboratorii la acest volum se regăsesc în afara unor medici - majoritatea cadre didactice de la clinicile de urologie și ginecologie ale Spitalului Militar Central Carol Davila, și reputați chirurgi în chirurgia pelvisului de la Spitalul Cantacuzino, spitalul Central de Urgență, precum și cele două colaboratoare ale mele de la disciplina de Anatomie Clinică și Tehnici Chirurgicale de la Universitatea de Medicină și Farmacie Carol Davila din București. Ca și în cazul redactării vol. III, am primit și de această dată un ajutor consistent din partea colegei dr. Ileana Giuvărășteanu, care s-a achitat cu entuziasm de dificila muncă a tehno-redactării.

Mulțumesc pe această cale sponsorilor: BRD - Groupe Société Générale SA, Sun Wave Pharma (SC Ascendis Wellness SRL) și Coca-Cola HBC Romania; dlui dr. Valeriu Popescu - chirurg plastician din Hamburg, Germania, precum și Editurii Academiei Oamenilor de Știință pentru condițiile grafice pe care le-a asigurat volumului IV, pe care îl dedicăm în primul rând rezidenților în urologie și obstetrică-ginecologie, apoi rezidenților în chirurgie generală și celor în chirurgie infantilă, cu dragoste și responsabilitate pentru medicina românească.

București, 2018

Nicolae M. Constantinescu

Membru de onoare al Academiei Oamenilor de Știință
și membru titular al Academiei de Științe Medicale din România

Autorii în ordine alfabetică:

1. Bacalbașa Nicolae
Doctor în Științe Medicale
Asistent universitar, Universitatea de Medicină și Farmacie Carol Davila
Medic primar chirurgie generală, medic specialist obstetrică-ginecologie

2. Bratu Ovidiu
Doctor în Științe Medicale
Conferențiar universitar, Universitatea de Medicină și Farmacie Carol Davila
Medic primar urologie

3. Constantinescu M. Nicolae
Doctor în Științe Medicale
Profesor universitar (pens.), Universitatea de Medicină și Farmacie Carol Davila
Medic primar chirurgie generală, medic primar ortopedie-traumatologie

4. Farcaș Cătălin
Doctorand în medicină
Asistent universitar, Universitatea de Medicină și Farmacie Carol Davila
Medic specialist urologie

5. Giuvărăștеanu Ileana
Doctor în Științe Medicale
Asistent universitar, Universitatea de Medicină și Farmacie Carol Davila
Medic specialist chirurgie generală

6. Mădan L. Victor
Doctor în Științe Medicale
Asistent universitar, Universitatea de Medicină și Farmacie Carol Davila
Medic primar urologie

7. Mischianu Dan

Doctor în Științe Medicale, General Maior (r)

Profesor universitar, Universitatea de Medicină și Farmacie Carol Davila

Medic primar urologie, medic primar chirurgie generală, Șef Clinică urologie

8. Nastasia Șerban

Doctor în Științe Medicale

Șef de lucrări, Universitatea de Medicină și Farmacie Carol Davila

Medic primar obstetrică-ginecologie

9. Negoi Ionuț

Doctor în Științe Medicale

Șef de lucrări, Universitatea de Medicină și Farmacie Carol Davila

Medic primar chirurg

10. Nicodim Ovidiu

Doctor în Științe Medicale

Conferențiar Universitar, Universitatea „Titu Maiorescu”

Medic primar obstetrică-ginecologie

11. Niculescu Nicolae

Doctor în Științe Medicale

Medic primar obstetrică- ginecologie

12. Niculescu Ioana

Doctorand

Medic specialist obstetrică-ginecologie

13. Panaite Bogdan

Doctor în Științe Medicale

Asistent universitar, Universitatea „Titu Maiorescu”

Medic primar obstetrică-ginecologie

14. Pârvulescu Costin

Medic specialist obstetrică-ginecologie

15. Spânu Dan

Doctor în Științe Medicale

Asistent universitar, Universitatea de Medicină și Farmacie Carol Davila

Medic primar urolog

16. Stoica Claudia

Doctor în Științe Medicale

Asistent universitar, Universitatea de Medicină și Farmacie Carol Davila

Medic primar chirurgie generală

17. Zanoschi Cristache

Doctor în Științe Medicale

Conferențiar universitar, Universitatea de Medicină și Farmacie „Grigore T. Popa”, Iași

Medic primar obstetrică-ginecologie

Tabla de Materii

Capitolul XIX: Lomba și organele retroperitoneale 1

A: Peretele lombei (Peretele postero-lateral al abdomenului) 1
Nicolae M. Constantinescu

B: Rinichiul și ureterul lombo-iliac 24
Nicolae M. Constantinescu, Cătălin Farcaș, Victor Mădan, Dan Mischianu

C: Glandele suprarenale (GSR) 71
Nicolae M. Constantinescu, Cătălin Farcaș

D: Spațiul retroperitoneal (SRP) 100
Nicolae M. Constantinescu, Dan Mischianu

Capitolul XX: Pereții pelvisului 141
Nicolae M. Constantinescu, Cristache Zanoschi

Capitolul XXI: Organele pelvine la bărbat 191

A: Ureterul pelvin și vezica urinară la bărbat 191
Ovidiu Bratu, Nicolae M. Constantinescu, Cătălin Farcaș,
Victor Mădan, Dan Mischianu

A^1: Ureterul pelvin (UP) la bărbat 196
A^2: Vezica urinară (VU) la bărbat 207

B: Prostata, uretra posterioară, canalul deferent abdomino-pelvin și vezicula seminală 236
Ovidiu Bratu, Nicolae M. Constantinescu, Victor Mădan, Dan Mischianu

B^1: Prostata (P.) 236
B^2: Uretra posterioară 268
B^3: Canalul deferent abdomino-pelvin și vezicula seminală 277

C: Rectul și canalul anal la bărbat 283
Nicolae Bacalbașa, Nicolae M. Constantinescu, Ionuț Negoi, Claudia Stoica

Capitolul XXII: Organele pelvine la femeie 339

A: Ureterul pelvin și vezica urinară la femeie 339
Nicolae M. Constantinescu, Ovidiu Nicodin, Dan Mischianu, Dan Spânu

A^1: Ureterul pelvin (UP) la femeie 339
A^2: Vezica urinară (VU) la femeie 350

B: Organele genitale interne ale femeii - ovarul și trompa (fecundarea); uterul și vaginul (dezvoltarea embrionului și nașterea fătului) 359
Nicolae Bacalbașa, Nicolae M. Constantinescu, Șerban Nastasia, Ovidiu Nicodin, Ioana Niculescu, Nicolae Niculescu, Bogdan Panaite, Claudia Stoica

B[1]: Organele care asigură fecundarea (anexele uterului): ovarul (Ov) și trompa (Tr) 364
B[1] Ov: Anatomia chirurgicală și operatorie a ovarului 364
B[1] Tr: Anatomia chirurgicală și operatorie a trompei uterine 375
B[2]: Organele care asigură dezvoltarea produsului de concepție și nașterea: uterul (Ut) și vaginul (V) 385
B[2] Ut: Anatomia chirurgicală și operatorie a uterului 385
B[2] V: Anatomia chirurgicală și operatorie a porțiunii pelvine a vaginului (VP) 428

C: Rectul și canalul anal la femeie 443
Nicolae Bacalbașa, Nicolae M. Constantinescu, Ionuț Negoi, Claudia Stoica

Capitolul XXIII: Perineul și organele genitale externe la bărbat 446

A: Împărțire perineu anterior, uretra anterioară 446
Nicolae M. Constantinescu, Victor Mădan, Dan Mischianu

A[1]: Perineul anterior la bărbat 446
A[2]: Uretra anterioară la bărbat 450

B: Scrot, testicul, porțiunea scrotală a canalului deferent, penis (organele genitale externe) 456
Nicolae M. Constantinescu, Cătălin Farcaș, Victor Mădan, Dan Mischianu

B[1]: Scrotul 456
B[2]: Testicul, epididim, funicul spermatic 459
B[3]: Penisul 477

C: Perineul posterior (trigonul anal) 486
Nicolae Bacalbașa, Nicolae M. Constantinescu, Ionuț Negoi, Claudia Stoica

Capitolul XXIV: Perineul și organele genitale externe la femeie 527

A: Perineul anterior (triunghiul genital) la femeie, vulva, uretra, vaginul perineal 530
Nicolae M. Constantinescu, Ileana Giuvărășteanu, Ovidiu Nicodin, Ioana Niculescu, Nicolae Niculescu, Bogdan Panaite, Costin Pârvulescu

A[1]: Anatomia chirurgicală a perineului anterior și a vulvei 545
A[2]: Anatomia chirurgicală a uretrei la femeie 556
A[3]: Anatomia chirurgicală a vaginului inferior (perineal) 566

B: Perineul posterior (triunghiul anal) la femeie 568
Nicolae Constantinescu, Ionuț Negoi

Index 578

CAPITOLUL 19
LOMBA ŞI ORGANELE RETROPERITONEALE

19a. PERETELE LOMBEI
(PERETELE POSTERO-LATERAL AL ABDOMENULUI)

Peretele postero-lateral al abdomenului (lomba) închide cilindrul cutaneo-musculo-aponevrotic, la care componenta parietală antero-laterală a fost tratată în **capitolul 11 (**vol. III Abdomen).

Pentru chirurg, peritoneul parietal posterior desparte organele intraabdominale de organele retroperitoneale. Dintre acestea, unele sunt primitiv retroperitoneale (rinichiul şi ureterul lombar, glanda suprarenală, vasele mari şi nervii retroperitoneali), iar altele sunt secundar retroperitoneale (pancreas, cea mai mare parte a duodenului, colonul ascendent, colonul descendent). Organele secundar retroperitoneale sunt abordate printr-o cale directă de acces abdominală, care permite să li se redea mobilitatea prin decolarea executată în planurile avasculare Treitz (duoden şi pancreas) sau Toldt (colon). Limita posterioară a spaţiului retroperitoneal este dată de porţiunea dorsală a fasciei endoabdominale (fasciile psoasului şi pătratului lombelor). Anterior de această foiţă se află organele primitiv retroperitoneale, aşezate pe peretele postero-lateral al abdomenului cunoscut şi sub numele de peretele lombei.

Dacă, pentru organele intra-abdominale sau secundar retroperitoneale, accesul cel mai uşor este prin peretele abdominal antero-lateral, în cazul organelor primitiv retroperitoneale abordul direct se face prin străbaterea peretelui abdominal postero-lateral, deci pe cale lombară (**fig.19a1**). Pentru marile vase şi pentru limfonodulii retroperitoneali accesul cel mai uşor este prin abdomen şi prin traversarea peritoneului parietal posterior.

Peretele lombei (peretele postero-lateral al abdomenului) este un spaţiu dreptunghiular mărginit cranial de coastele XI - XII, caudal de creasta iliacă, medial de coloana vertebrală, lateral de o verticală ridicată prin tuberculul iliac lateral, ventral de fascia endoabdominală (12).

Înţelegerea modului de alcătuire a peretelui lombei permite ca plasarea inciziilor pentru abordul pe organele primitiv retroperitoneale să se facă cu cât mai puţine secţiuni musculare, prin disociere, prin folosirea planurilor de clivaj, prin descoperirea şi protejarea nervului toracic XII (nervul subcostal), a nervului ilio-hipogastric şi a nervului ilio-inghinal.

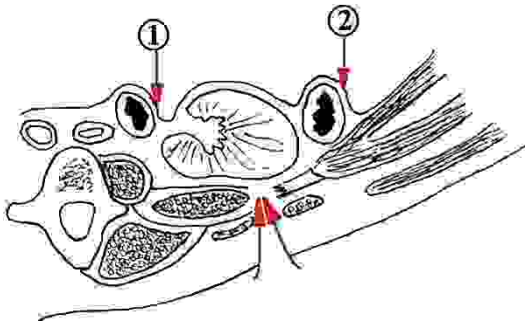

Fig.19a1 *Dintre organele primitiv retroperitoneale, rinichiul este cel mai bine abordat pe cale lombară (două săgeţi). Organele secundar retroperitoneale sunt cel mai bine abordate pe cale abdominală (câte o săgeată). 1. Duoden; 2. Colon ascendent.*

Embriogeneza peretelui lombar şi defecte în dezvoltarea acestuia.

Miotoamele dorsale sunt responsabile pentru dezvoltarea muşchilor psoas şi pătrat al lombelor. Spre mijlocul săptămânii a 7-a, mezodermul migrat lateral se clivează în trei straturi care vor forma muşchii oblic extern, oblic intern şi transvers, care devin distincţi spre sfârşitul săptămânii a 7-a. Fascia transversalis şi fascia toraco-lombară

(aponevroza lombo-dorsală) sunt tot de origine mezodermală.

Herniile congenitale prin trigonul lombar superior (Grynfelt) sau prin trigonul lombar inferior (Petit) reprezintă rarităţi (27). Ele se datorează unei dezvoltări insuficiente a foiţelor în care se împart posterior aponevrozele muşchilor transvers şi oblic intern ai abdomenului.

Anatomia chirurgicală a peretelui lombar (peretele postero-lateral al abdomenului).

Repere anatomice şi proiecţii viscerale la nivelul peretelui abdominal postero-lateral (peretele lombei).

Repere fixe. Sunt reperele osoase în funcţie de care executăm puncţiile vizând organe retroperitoneale (aortă, lanţul simpatic, rinichiul) sau trasăm inciziile pentru abordul lor. Proiecţia viscerelor retroperitoneale la peretele lombei o raportăm tot la aceste repere fixe (**fig.19a2**), fapt care îl ajută atât pe clinician, pe cel care practică radiologia intervenţională, cât şi pe chirurg.

1. *Coasta XII* formează limita cranială a lombei. Acesta este un reper cu dimensiuni variabile în ceea ce priveşte lungimea ei - şi dificil de palpat la indivizii musculoşi. În cazul în care coasta XII este scurtă, examinatorul o poate confunda cu coasta XI, care are raport direct medial, dar şi lateral cu fundul de sac pleural, pe când coasta XII lungă are raport doar medial cu pleura. Ca măsură de precauţie, se va proceda la numărarea coastelor de sus în jos, pornind de la vârful scapulei unde se palpează coasta VII. Identificarea variantei de coasta XII este importantă în efectuarea unei lombotomii, întrucât în cazul unei coaste scurte putem deschide incidental fundul de sac pleural.

La orice pacient cu durere abdominală este obligatorie palparea unghiului costo-vertebral dintre ultima coastă şi coloana vertebrală. Acuzele dureroase scot la iveală un proces inflamator renal sau o stază pielo-caliceală (*punctul ureteral superior*).

2. *Apofizele spinoase* ale celor cinci vertebre lombare sunt palpabile pe linia mediană a regiunii lombare. Prima apofiză spinoasă lombară (L1) marchează în profunzime prin baza ei planul transversal care uneşte ambele pelvisuri renale, iar prin vârful ei *cisterna chyli* (Pecquet).

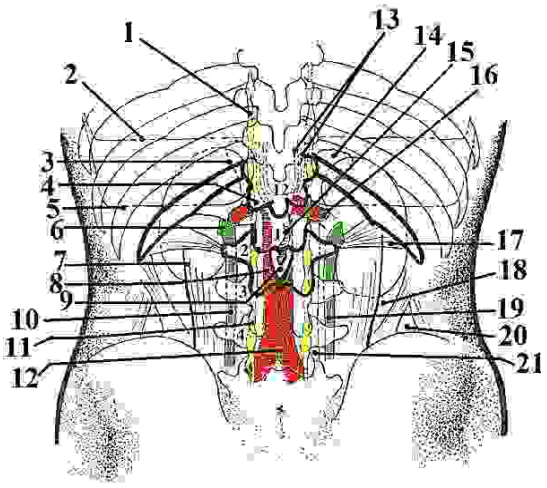

Fig.19a2 *1. Lanţul simpatic paravertebral toracic; 2. Marginea inferioară a plămânului stâng; 3. Glanda suprarenală stângă; 4. Orificiul diafragmatic al lanţului simpatic; 5. Fundul de sac pleural stâng; 6. Bazinetul renal stâng situat în patrulaterul Bazy - Moyrand; 7. Marginea laterală a masei sacro-lombare (şanţul lombar lateral); 8. Aorta abdominală; 9. Conul medular; 10. Ureterul lombar stâng; 11. Lanţul simpatic paravertebral lombar stâng; 12. Bifurcaţia aortei; 13. Nervii splanchnici mare şi mic; 14. Glanda suprarenală dreaptă; 15. Cisterna chyli (Pecquet); 16. Artera renală dreaptă; 17. Ligamentul lombo-costal drept (Henlé); 18. Spaţiul Grynfelt; 19. Ureterul lombar drept; 20. Spaţiul Petit; 21. Proiecţia venei cave inferioare care acoperă lanţul simpatic paravertebral (preluat după 4).*

Corespunzător spaţiului dintre apofizele spinoase L1 şi L2 se proiectează în profunzime conul medular, unde se sfârşeşte măduva spinării. La nivelul spinoasei L2 se proiectează lateral stâng polul inferior al rinichiului stâng şi flexura duodeno-jejunală. La nivelul spinoasei L3 se proiectează lateral dreapta polul inferior al rinichiului drept. Spaţiul dintre apofizele spinoase L3 şi L4 corespunde anterior ombilicului. Apofiza spinoasă L4 marchează în profunzime nivelul bifurcaţiei aortei abdominale, precum şi linia care uneşte punctele cele mai craniale ale

crestelor iliace (**fig.19a3**), zonă de elecţie pentru efectuarea puncţiei lombare. Numărătoarea vertebrelor lombare foloseşte reperul spinoasei L4. Apofiza spinoasă L5 corespunde în profunzime locului unde începe vena cavă inferioară, prin unirea celor 2 vene iliace primitive.

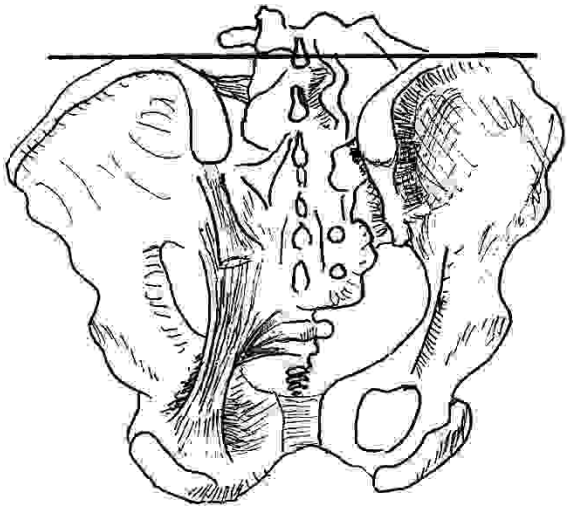

Fig.19a3 *Orizontala supracristală trece prin spinoasa L4*

Proiecţii viscerale. Acestea sunt reprezentate atât de organe toracice cât şi de organe abdominale. Dintre viscerele toracice, raportul cel mai important este cel cu fundul de sac costo-diafragmatic, care poate fi lezat fie în timpul unei lombotomii, fie în timpul unei puncţii paravertebrale. Fundul de sac pleural costo-diafragmatic se proiectează posterior pe coasta X la nivelul liniei axilare medii după care ajunge medial la marginea inferioară a coastei XII pe linia paravertebrală. Fundul de sac pleural coboară deci sub 1/4 medială a coastei XII şi poate fi deschis incidental în operaţiile în care se doreşte accesul pe un abces subfrenic posterior (varianta suprahepatică posterioară dreaptă (**fig.19a4)** sau stângă (**fig.19a5**) sau pe rinichi. Am văzut că un asemenea incident este mult mai posibil la pacienţii cu coasta XII scurtă, la care luăm din greşeală coasta XI drept ultima coastă. Lezarea marginii postero-inferioare a plămânului este mult mai puţin probabilă, întrucât ea întretaie transversal coasta X.

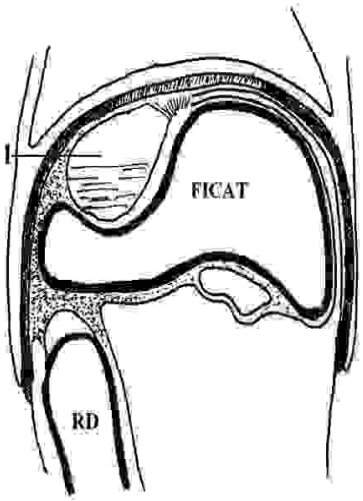

Fig.19a4 *Abces suprahepatic drept posterior (1) cu conţinut piogazos. Abcesul este blocat posterior de aderenţele conjunctive hepato-frenice de la nivelul pars affixa.* ***RD*** *– rinichi drept. (modificat după 26)*

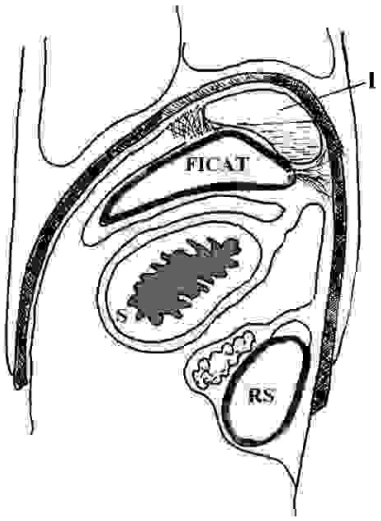

Fig.19a5 *Abces suprahepatic stâng posterior (1).* ***S*** *– stomac;* ***RS*** *– rinichi stâng (modificat după 26)*

Ariile celor 2 rinichi se proiectează în *paralelogramele lui Morris,* delimitate de 2 linii verticale duse la 2,5 cm şi 9,5 cm de fiecare parte a liniei mediane şi de 2 orizontale: cea superioară prin apofiza superioară T11, iar cea inferioară prin apofiza spinoasă L3 (**fig.19a6A**). Hilul rinichilor este la nivelul apofizei spinoase L1 la 5 cm de linia mediană. În cele 2 paralelograme, drept şi stâng, rinichiul drept

este cu 1 cm mai jos decât cel stâng. Poziţia celor 2 rinichi în aceste spaţii virtual trasate, variază în inspiraţia profundă şi în schimbările de poziţie ale corpului.

Traiectul porţiunii abdominale a ureterelor este reprezentat de o linie care porneşte de la hilul renal (5 cm lateral de apofiza spinoasă L1) şi se continuă caudal având pe peretele lombei direcţia spre spina iliacă postero-superioară. Cele două uretere coboară perpendicular pe apofizele transverse L2 - L4, aproape de vârful lor. Ambele pelvisuri renale împreună cu porţiunea iniţială a ureterelor se înscriu în *patrulaterul lui Bazy şi Moyrand* a cărui limită superioară este orizontala prin spinoasa T12, limita inferioară este dată de orizontala prin spinoasa L2, iar marginile laterale se trasează la 2 laturi de deget de linia mediană în dreapta şi în stânga (**fig.19a6B**).

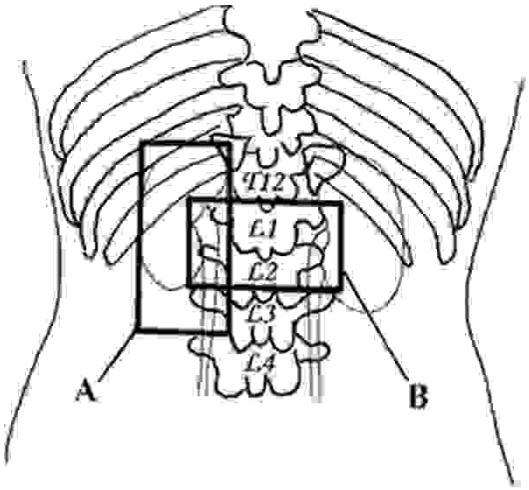

Fig.19a6 ***A.*** *Paralelogramul lui Morris cu proiecţia rinichiului stâng.* ***B****. Patrulaterul Bazy – Moyrand în care se înscriu cele două bazinete şi porţiunea iniţială a ureterelor.*

Proiecţia aortei abdominale infrarenale pe peretele posterior al trunchiului este importantă pentru realizarea aortografiei translombare. Aorta abdominală infrarenală este situată vertical paramedian stâng şi se întinde de la nivelul unei orizontale prin apofiza spinoasă L1 până la altă orizontală prin apofiza spinoasă L4, acolo unde ea se bifurcă în cele două artere iliace primitive. Arterele renale se proiectează transversal în planul apofizei spinoase T12.

Proiecţia lanţului simpatic paravertebral lombar este la circa 2,5 cm de linia spinoasă, de o parte şi de alta a coloanei vertebrale. În unghiul costo-vertebral al coastei XII, se proiectează la un lat de deget de linia medio-spinoasă cei 2 nervi splanchnici - mare şi mic, de o parte şi de alta a coloanei toraco-lombare. Marele nerv splanchnic traversează spaţiul inframediastinal posterior, apoi diafragma, trecând printre stâlpul medial şi stâlpul mijlociu pentru a accede în abdomen. El încrucişează stâlpul medial al diafragmei şi descrie o ansă concavă cranial şi medial, lungă de 1,5 cm, după care se uneşte cu cornul lateral al ganglionului semilunar de aceiaşi parte.

Structura peretelui abdominal postero-lateral (peretele lombei).

Pielea este groasă şi prezintă liniile Langer cu direcţie oblică spre caudal şi lateral în 1/3 cranială a peretelui lombei şi cu direcţie transversală în 2/3 caudale deasupra crestei iliace (**fig.19a7**).

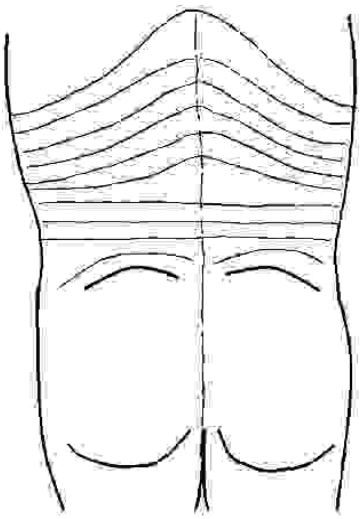

Fig.19a7 *Dispoziţia liniilor Langer la nivelul peretelui lombar.*

Fascia superficială este un strat subcutanat fibro-adipos care continuă fascia Camper a abdomenului. În acest strat circulă ramurile posterioare cutanate ale nervilor toracici şi lombari şi mici vase

de sânge neimportante din punct de vedere chirurgical.

Fascia profundă numită şi fascia lombară, lombo-dorsală sau toraco-lombară este o lamă conjunctivă cu o structură solidă de forma unui triunghi cu *baza* pe linia apofizelor spinoase, *latura infero-externă* oblică în direcţie cranială şi laterală, prinsă de sacru şi de 1/3 posterioară a crestei iliace, *latura supero-externă* oblică în direcţie caudală şi laterală.

Deci, latura inferioară a fasciei dorso-lombare se inseră pe sacru şi pe marginea posterioară a crestei iliace unde vine în contact cu inserţia fibrelor muşchiului mare fesier. Latura superioară oferă inserţie muşchiului latissimus. Baza sau latura medială a fasciei lombo-dorsale se fixează pe apofizele spinoase ale ultimelor vertebre dorsale, ale vertebrelor lombare şi pe creasta sacrată mediană.

Fascia lombo-dorsală rezultă din fuziunea aponevrozelor de inserţie ale muşchilor latissimus dorsi, mic dinţat posterior şi inferior, oblic intern şi transvers al abdomenului (14).

Aponevroza posterioară a muşchiului transvers abdominal ajunsă la marginea laterală a muşchiului pătrat al lombelor se împarte în două foiţe: una trece înaintea muşchiului pătrat al lombelor, iar cealaltă pe dinapoia lui (**fig.19a8**). Această ultimă foiţă atunci când ajunge la marginea laterală a masei musculare sacro-lombare se împarte la rândul ei în alte două foiţe anterioară şi posterioară, care acoperă masa musculară. În final distingem trei foiţe în care se împarte posterior aponevroza muşchiului transvers abdominal:

– foiţa anterioară (fascia pătratului lombelor) care tapetează faţa anterioară a acestui muşchi şi se inseră la baza apofizelor transverse ale vertebrelor lombare şi pe vârful coastei XII, atunci când aceasta este lungă, sau al coastei XI, atunci câd coasta XII este scurtă. Inserţia costală poartă numele de arcada pătratului lombelor sau arcul lombo-costal lateral;

– foiţa mijlocie este mai groasă şi continuă direcţia muşchiului transvers al abdomenului. Ea se inseră pe vârful apofizelor transverse lombare şi se întinde în sus până la coasta XII, iar în jos până la creasta iliacă. Foiţa mijlocie este întărită de o lamă fibroasă care se întinde de la primele două apofize transverse lombare la coasta XII (atunci când este lungă) sau la coasta XI (în varianta coasta XII scurtă) numită ligament lombo-costal Henlé – (**fig.19a9**);

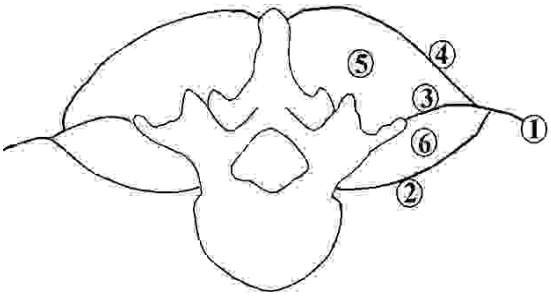

Fig.19a8 *1. Aponevroza unită a muşchiului transvers abdominal şi a muşchiului oblic intern; 2. Foiţa anterioară a fasciei toraco-lombare; 3. Foiţa mijlocie a fasciei toraco-lombare; 4. Foiţa posterioară a fasciei toraco-lombare; 5. Muşchiul sacrospinal (masa comună); 6. Muşchiul pătrat al lombelor. (refăcut după 2)*

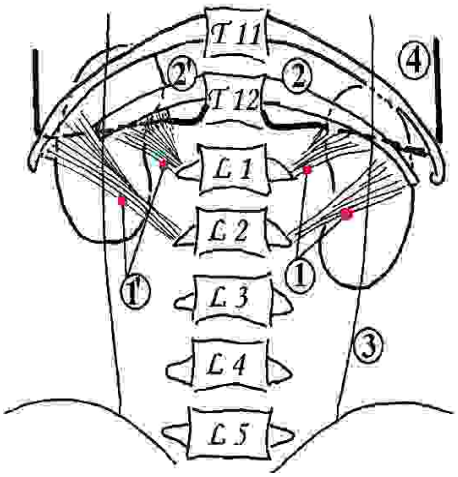

Fig.19a9 *Dispoziţia ligamentului lombo-costal Henlé (1,1') în situaţia coastei XII lungi (2) sau a coastei XII scurte (2'). 3. Limita laterală a masei sacro-lombare; 4. Fundul de sac pleural.*

– foiţa posterioară se uneşte cu aponevroza muşchiului latissimus dorsi şi participă astfel la formarea fasciei lombare dorsale.

CAPITOLUL 19
LOMBA ŞI ORGANELE RETROPERITONEALE

19b. RINICHIUL ŞI URETERUL LOMBO-ILIAC

Rinichiul - organul pereche al funcţiei excretorii - este aşezat retro-peritoneal, acoperit parţial de peritoneu doar pe faţa sa anterioară şi în raport cu peretele dorsal al abdomenului (**v. capit. 19a.**) alcătuit la acest nivel din muşchii psoas, pătrat al lombelor şi din inserţiile muşchiului diafragm. Ureterul lombo-iliac aparţine şi el regiunii retro-peritoneale lombare de aceea va fi tratat în acest capitol pentru a păstra unitatea anatomo-chirurgicală a unor structuri regionale care vin în raport unele cu altele. Din punct de vedere funcţional ureterul face parte din căile urinare superioare, în care este deci inclus şi ureterul pelvin, care va fi tratat în capitolele 21 la bărbat şi 22 la femeie.

Dezvoltare embriologică şi anomalii de interes chirurgical.

A. Embriogeneza rinichiului şi a căilor excretorii superioare.

Aparatul urinar ca şi cel genital au origine embriologică comună - mezodermală din mezodermul intermediar şi - endodermală din sinusul uro-genital. Astfel atât aparatul urinar cât şi cel genital se dezvoltă din *mezodermul intermediar* - creastă comună dispusă cranio-caudal, de-a lungul peretelui abdominal posterior.

Foarte succint, rinichiul apare iniţial în pelvis în dreptul vertebrelor S1 - S2 (**fig.19b1A**) având hilul proiectat anterior (**fig.19b1B**) după care, în cursul dezvoltării suferă un proces dublu de ascensiune (**fig.19b1C**) şi de rotaţie medială (**fig.19b1D**) ajungând ca la naştere hilul să fie situat medial iar polul inferior la nivelul crestei iliace. Ulterior, până în jurul vârstei de 10 - 11 ani, rinichii ascensionează lent atingând poziţia definitivă între T12 şi L3 (rinichiul drept este situat cu aproximativ 1,5 cm mai jos decât cel stâng).

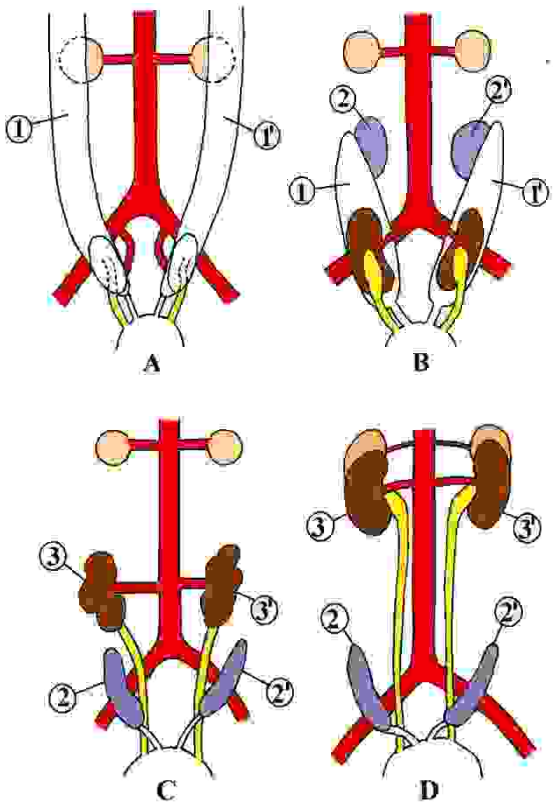

Fig.19b1 *Dezvoltarea embriologică a rinichiului între săptămânile 6 şi 9.* ***A, B*** *– involuţia metanefrosului (1, 1'); 2, 2' – gonade primitive.* ***C, D*** *– ascensiunea rinichiului (3, 3') şi descensul gonadelor (2, 2'). (modificat după 68,75)*

În dezvoltarea intrauterină a rinichiului şi a ureterului distingem 3 faze care se condiţionează prin inducţii succesive: faza de pronefros, faza de mezonefros şi faza de metanefros, dezvoltate secvenţial în sens cranio-caudal.

Pronefrosul apare în regiunea cervicală a embrionului în cursul săptămânii a 4-a şi se rezoarbe după câteva zile, odată cu apariţia mezonefrosului.

Mezonefrosul se întinde de la nivelul toracic superior la cel lombar superior şi se caracterizează prin formarea la sfârşitul

săptămânii a 4-a a corpusculilor renali (capsulă Bowman şi glomerul Malpighi) şi a tubilor mezonefrici. Tubii comunică lateral cu ductul colector principal cunoscut sub numele de *canal mezonefric Wolff*. Între săptămânile 6 - 10 mezonefrosul începe să producă urină. Către mijlocul lunii a 2-a mezonefrosul va fi reprezentat de un organ ovoid voluminos (*corpul lui Wolff*) dispus de fiecare parte a liniei mediane (**fig.19b1B**). Întrucât dezvoltarea gonadelor porneşte de la o creastă paralelă şi medială faţă de mezonefros, ambele sunt cunoscute sub numele de *creastă uro-genitală* (**fig.19b2**). La sfârşitul lunii a 2-a majoritatea structurilor glomerulo - tubulare mezonefrice dispar. În funcţie de sex canalele mezonefric - Wolff şi paramezonefric - Müller se vor dezvolta sau vor involua, amănunte care vor fi prezentate în capitolele 22 şi 23.

Metanefrosul. În săptămânile 5 - 6 din partea cea mai caudală a canalului Wolff se dezvoltă primordiul ureteral, care imediat după apariţie structurează prin inducţie mezodermul cu care vine în contact direct, pe care-l transformă în *blastem metanefrogen*, din care se va dezvolta rinichiul definitiv (**fig.19b3**). În embriogeneza aparatului urinar distingem formarea sistemului colector şi formarea sistemului excretor (**fig.19b4**).

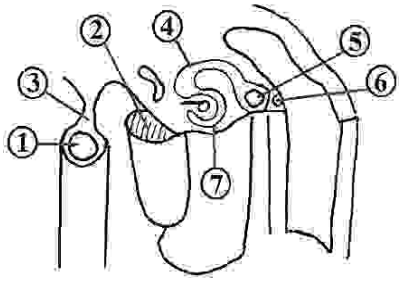

Fig.19b2 *Secţiune transversală prin creasta urogenitală la embrionul de 5 săptămâni. 1. Intestinul primitiv; 2. Gonade; 3. Mezenterul primitiv dorsal; 4. Tub excretor al mezonefrosului; 5. Ductul mezonefric; 6. Ductul paramezonefric; 7. Glomerul. (refăcut după 68)*

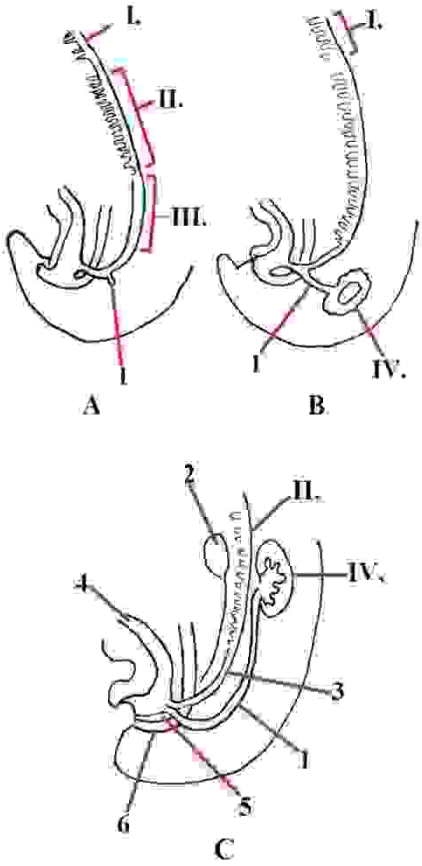

Fig.19b3 *Etape în dezvoltarea aparatului urinar.* ***A****. Începutul săptămânii a 4-a.* ***B.*** *Săptămâna a 6-a.* ***C.*** *Săptămîna a 8-a.* ***I.*** *Pronefros;* ***II.*** *Mezonefros şi tubi mezonefrici;* ***III.*** *Ţesut mezonefric;* ***IV B****. Blastem metanefrogen;* ***IV C****. Ţesut metanefric diferenţiat. 1.* ***A, B*** *Mugure ureteral; 1.* ***C*** *Ureter desvoltat; 2. Gonadă nediferenţiată; 3. Canal paramezonefric Müller; 4. Uraca; 5. Sinus uro-genital; 6. Rect. (refăcut după 20 bis)*

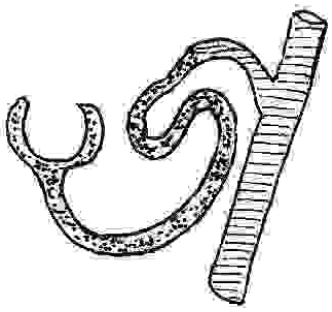

Fig.19b4 *Unitatea excretorie (**punctată**) şi unitatea colectoare (**haşurată**) a nefronului. (modificat după 68)*

1. Sistemul colector se dezvoltă pornind de la mugurele ureteral, care apare ca o evaginare a canalului mezonefric Wolff în partea lui cea mai distală, acolo unde ductul îşi schimbă direcţia dinspre lateral spre medial pentru a se deschide în cloacă. Pe măsură ce creşte, mugurele ureteral induce dezvoltarea blastemului metanefrogen plasat ca un capişon în jurul bontului de ureter. Crescând, ureterul ascensionează spre lombă. Capătul lui cranial se dilată şi va forma pelvisul renal (bazinetul) precum şi o serie de septuri intralumenale din care se vor dezvolta viitoarele calice mari (**fig.19b5**). Fiecare calice va forma noi muguri, care vor penetra masa metanefrogenă. Aceştia se vor divide dichotomic până la ordinul 12 sau chiar mai mult, formând structurile tubulare până spre sfârşitul lunii a 5-a. În continuare tubii suferă un proces de alungire considerabilă, menţinând contactul cu calicele mici pentru a forma piramidele renale Malpighi (**fig.19b5D**).

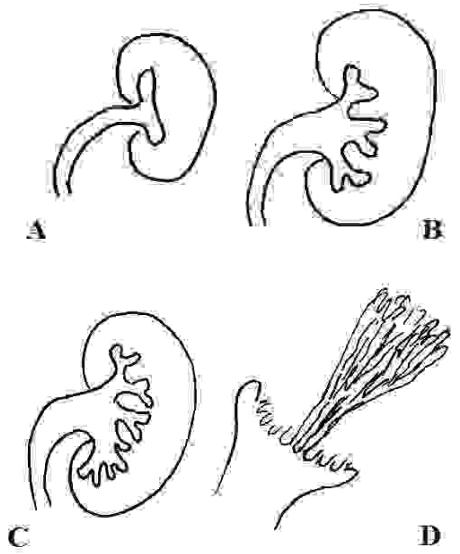

Fig.19b5 *Dezvoltarea sistemului pielo-caliceal (colector) şi a sistemului excretor intrarenal al metanefrosului.* ***A.*** *La 6 săptămâni.* ***B.*** *La sfârşitul săptămânii a 6-a.* ***C.*** *La 7 săptămâni;* ***D.*** *La nou-născut. (refăcut după 68)*

În concluzie, mugurele ureteral pornit din canalul mezonefric Wolff va da naştere ureterului, bazinetului, calicelor majore şi minore (căile urinare superioare) şi la aproximativ 3 milioane de tubi colectori.

2. Sistemul excretor este principalul responsabil de formarea urinii. Fiecare tub colector primordial este acoperit de un capişon de ţesut metanefrogen. Sub influenţa inductoare a epiteliului tubular, celulele din blastemul metanefrogen încep să formeze mici vezicule - vezicule renale - care dau naştere unor structuri microtubulare sinuoase. Cuiburi de capilare sunt atrase spre extremităţile tubilor în formă de „S” şi se diferenţiază pentru a forma glomerulii renali. Tubii împreună cu glomerulii formează nefronii, care reprezintă unităţile morfo-funcţionale ale aparatului excretor. Partea iniţială (proximală) a fiecărui nefron este alcătuită din capsula Bowman, în care este inclavat glomerulul renal. Partea distală a tubilor în „S” intră în legătură de continuitate cu tubii din sistemul colector. Treptat prin procese de alungire / inflexiune se formează tubul contort proximal, ansa Henlé şi tubul contort distal.

În concluzie: *din blastemul metanefrogen se dezvoltă parenchimul renal - glomerulul Malpighi, capsula Bowman, tubul colector proximal, ansa Henlé şi tubul contort distal iar din canalul mezonefric Wolff se dezvoltă ducturile colectoare, calicele, bazinetul şi ureterul. La* naştere sunt deja formaţi în jur de 1 milion de nefroni iar rinichiul are un aspect polilobular, care dispare la copil ca urmare a creşterii nefronilor în grosime nu şi în număr. Din punct de vedere organogenetic, formarea rinichiului este un exemplu de interacţiune epitelio-mezenhimală.

Procesul de ascensiune al rinichiului se datorează în principal desfăşurării prin întindere a coloanei vertebrale, precum şi creşterii regiunilor lombară şi sacrată.

În timpul dezvoltării intrauterine, corpul mezonefrosului primeşte vase segmentare, care se întind de la vertebra C6 la vertebra L3. Reţelele cervicală inferioară şi toracală se rezorb repede, în schimb vasele segmentare lombare formează o reţea: *rete arteriosum uro-genitale,* din care provin arterele metanefrosului şi ale glandelor genitale. Existenţa de artere renale supranumerare (artere renale multiple după Harison - 32) se defineşte prin prezenţa de vase în plus faţă de artera renală, cu sursă din aortă sau din ramurile ei. Din punctul de vedere al nomenclaturii acestor artere distingem *artere renale accesorii*, care provin din aortă separat de artera renală şi intră prin hil pentru a se distribui parenhimului renal şi *artere renale aberante*, care provin tot din aortă separat de artera renală, dar se distribuie direct rinichiului fără să treacă prin hil. Arterele renale aberante au o frecvenţă de 2 ori mai mare decât cele accesorii (16, 59).

Oprirea creşterii sau a ascensiunii rinichiului şi persistenţa de vase renale segmentare provenite din aortă, stau la originea variantelor anatomice şi a anomaliilor congenitale (variante cu răsunet funcţional) - 12. Turburările funcţionale din cadrul anomaliilor pot sau nu să fie soluţionabile printr-un act chirurgical corector / conservator în încercarea de a se evita intervenţiile de exereză. Necunoaşterea de către chirurg a variantelor reno-ureterale poate avea grave urmări atât asupra parenhimului renal, cât şi asupra căilor excretorii.

B. Anomalii congenitale renale, ale căilor excretorii şi ale vaselor renale.

Anomaliile renale sunt de număr, de poziţie / rotaţie şi de formă.

1. Anomalii renale de număr.

Agenezia renală se întâlneşte cu o frecvenţă de 1/1000 de naşteri, raportul de sex băieţi / fete fiind de 2/1. Agenezia unilaterală este o descoperire întâmplătoare, cea bilaterală este incompatibilă cu viaţa. Agenezia unilaterală poate fi solitară sau se poate însoţi de alte anomalii; este descris un sindrom rar (sindromul Zinner) caracterizat printr-o triadă ce include agenezie renală unilaterală, chist de veziculă seminală si obstrucţia ductelor ejaculatorii (7). Rinichiul unic congenital este mai predispus la anomalii de tipul ectopiei ± malrotaţie. Absenţa rinichiului stâng este mai frecventă şi se însoţeşte şi de absenţa ureterului şi a arterei renale (62). Agenezia renală se poate însoţi la fetiţe de absenţa tubei uterine şi a ovarului iar la băieţi de lipsa descensului testicular.

Agenezia renală apare datorită absenţei inducţiei exercitate de bontul ureteral asupra blastemului metanefrogen. Anomalia trebuie deosebită de rinichiul hipoplastic / atrofic, la care se pot identifica artera renală şi ureterul, care se termină într-un mic nodul tisular (**fig.19b6**) precum şi de rinichiul în ectopie pelvină, în care caz distincţia o facem prin urografie şi ecografie. Lipsa congenitală a unui rinichi trebuie cunoscută preoperator, mai ales în cazul unor operaţii care se efectuiază în proximitatea pedicolului renal aşa cum se întâmplă în chirurgia tumorilor retroperitoneale sau în urgenţele abdominale la politraumatizaţi. Urografia i.v. şi mai ales examenul CT aduc date fundamentale pentru diagnostic.

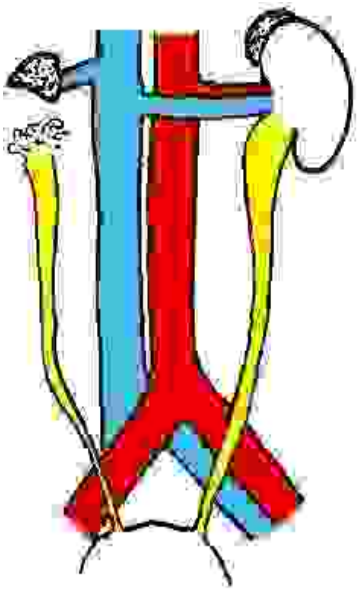

Fig.19b6 *Rinichiul drept aplazic cu ureter normal dezvoltat. (refăcut după 23)*

Rinichiul dublu unilateral apare ca urmare a migrării contralaterale a rinichiului, care se plasează sub rinichiul normal situat. Ureterul rinichiului deplasat încrucişează linia mediană şi se varsă normal în vezica urinară (**fig.19b7**).

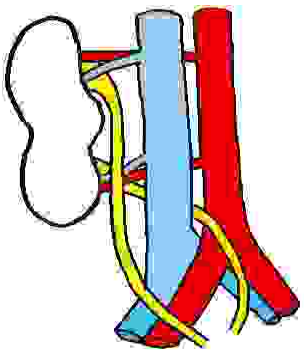

Fig.19b7 *Rinichi dublu unilateral cu ureter stâng retrocav.*

2. Anomalii renale de rotaţie / poziţie.

Sunt reprezentate cel mai frecvent de *malrotaţia rinichiului*, care dacă nu este recunoscută poate crea dificultăţi la efectuarea puncţiei renale percutane, întrucât orientarea calicelor este spre anterior şi lateral (62) - extrem de rar spre posterior - sau poate face imposibilă o operaţie de pielotomie în cazul unei incizii la perete greşit alese. Diagnosticul cel mai sigur este realizat prin CT, întrucât urografia şi ecografia aduc informaţii limitate.

Ectopia renală reprezintă oprirea în ascensiune a rinichiului (ascens incomplet - **fig.19b8**). Ea poate fi uni sau bilaterală, simplă sau încrucişată, după cum ureterul unităţii renale repective traversează sau nu linia mediană. Ectopia renală este asociată frecvent cu anomalii ale drenajului uretero-vezical sau cu reflux vezico-ureteral (62). Rinichiul poate rămâne oriunde în pelvis, sub / retroperitoneal, este frecvent malrotat, cu axul lung orizontalizat (62) şi este alimentat de mai multe artere renale din vasele mari din proximitate. El poate fi aşezat imediat sub bifurcaţia aortei, în faţa promontoriului, în fosa iliacă, între foiţele ligamentului larg sau ale mezosigmoidului. În cazul ectopiei renale stângi, colonul descendent se găseşte pe linia mediană iar colonul pelvin este dextro-deviat.

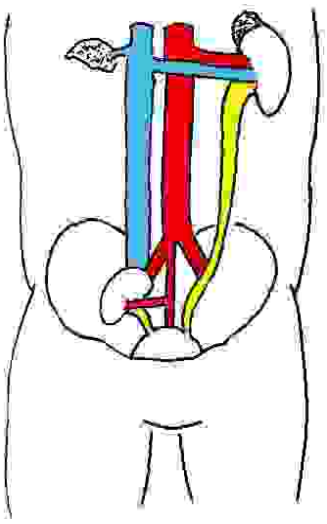

Fig.19b8 *Rinichi pelvin – ascensionarea oprită.*

Posibilitatea unei migraţii contralaterale a rinichiului a dus la descrierea a 4 tipuri de ectopie renală (49): 1. ectopie renală încrucişată cu fuziune la rinichiul normal situat; 2. ectopie renală încrucişată fără fuziune la rinichiul normal situat; 3. ectopie renală încrucişată solitară; 4. ectopie renală încrucişată bilaterală. O particularitate rară este dată de rinichiul unic situat pelvin ce poate fi confundat uşor cu o formaţiune tumorală în timpul unor operaţii de histerectomie sau chiar de apendicectomie. Extirparea lui face ca pacientul să devină anefric.

3. Anomalii renale de formă.

Rinichiul în potcoavă (**fig.19b9**) este o anomalie destul de frecventă (1 la 500 naşteri) fiind caracterizat prin fuziunea polilor inferiori ai celor 2 rinichi în pelvis

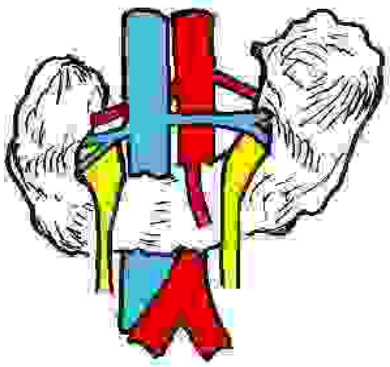

Fig.19b9 *Rinichi în potcoavă cu istmul oprit la artera mezenterică inferioară (1). (modificat după 76)*

înainte de a-şi începe ascensiunea în spre lombe (1/5 din fuziunile renale ale polilor omonimi interesează polii superiori şi realizează *rinichiul în rozetă*). Punctul de fuziune al rinichiului în potcoavă este inferomedial, aşa încât organul va avea un istm inferior şi va fi dispus cu concavitatea proiectată cranial.

Fuziunea precoce împiedică rotaţia medială a rinichilor, care vor avea hilurile orientate spre anterior şi lateral, cu calicele torsionate. Istmul se opreşte la emergenţa din aortă a arterei mezenterice inferioare şi poate determina comprimarea ureterelor, care sunt obligate la un traseu cotit, pe deasupra şi anterior de istm înainte de a deveni uretere lombare. Rinichiul în potcoavă primeşte numeroase vase aberante din arterele iliace comune sau din aortă, deci vase care intră direct în parenchim fără să treacă prin hil. Există o predominanţă masculină a malformaţiei, care de cele mai multe ori nu are o expresie clinică dar pune reale probleme de tehnică în cazul transplantului renal. Urografia intravenoasă poate ridica suspiciunea unui rinichi în potcoavă atunci când calicele inferioare sunt îndreptate spre medial (**fig.19b10**).

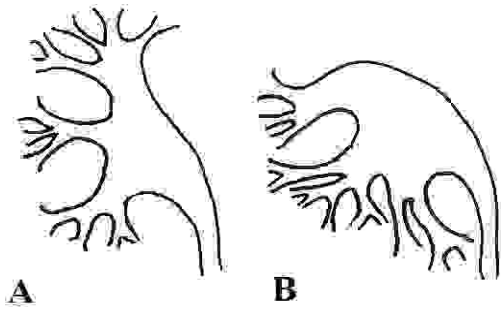

Fig.19b10 *Dispoziţia normală a calicelor principale în* ***A*** *şi dispoziţia lor într-un rinichi cu potcoavă inferioară (****B****). Calicele inferior în* ***A*** *este îndreptat latero-caudal, iar în* ***B*** *este îndreptat medio-caudal. (refăcut după 23)*

4. <u>Anomalii ale căilor excretorii intrarenale</u>.

Boala polichistică a rinichiului poate avea origine genetică sau câştigată. Tipul genetic de boală polichistică autosomal dominantă (1/400 - 1/1000 indivizi) se manifestă în special în jurul decadei a 4-a de viaţă prin insuficienţă renală. Rinichii apar la examenul macroscopic buraţi cu multiple chiste de dimensiuni diferite. La examenul microscopic se constată că chistele se pot forma pe orice segment al nefronului şi nu provoacă insuficienţă renală până la vârsta adultă. Dilataţiile chistice se pot evidenţia uni / bilateral în tot rinichiul sau doar segmentar, fiind asociate cu chiste ale altor organe. Varianta unilaterală are o frecvenţă de 1/2500 - 1/4300 nou născuţi vii (18). Prognosticul bolii unilaterale depinde de starea morfo-funcţională a rinichiului contralateral, care poate prezenta stenoze de joncţiune pielo-ureterală, reflux vezico-ureteral sau chiar agenezie renală cu o frecvenţă de 15 - 50% (44). Tipul genetic de boală polichistică renală autosomal recesivă este mult mai rar (1/5000 nou născuţi vii) şi se manifestă încă de la naştere fiind asociat cu ectazia ductelor biliare şi cu fibroză hepatică (16). Anomalia se datoreşte lipsei de fuziune dintre partea proximală (metanefrică) şi cea distală (Wolffiană) a nefronului.

Chistele reprezintă deci partea proximală a nefronului plină de urina care nu s-a putut evacua (**fig. 19b11).**

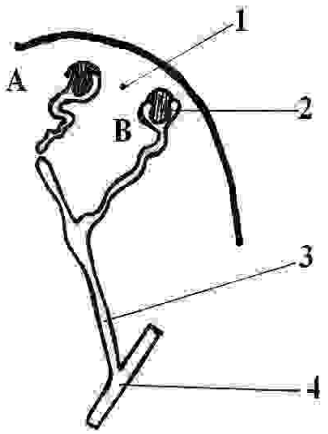

Fig.19b11 *Dezvoltarea rinichiului.* ***A.*** *Absenţa unirii metanefrosului cu elementele ductului wolffian poate explica formarea rinichiului polichistic;* ***B.*** *Nefron cu dezvoltare normală. 1. Metanefros; 2. Glomerul renal; 3. Mugure ureteral; 4. Canal Wolff.*

CAPITOLUL 19
LOMBA ŞI ORGANELE RETROPERITONEALE

19c. GLANDELE SUPRARENALE (GSR)

Descrise de Eustachio (1563) au primit numele de glande suprarenale în 1629 (Riolan). Sunt 2 glande cu secreţie internă pereche, având fiecare în alcătuire un cortex şi o medulară, care acţionează ca două entităţi separate prin originea lor embriologică, structură şi funcţie.

Dezvoltare embriologică şi anomalii de interes chirurgical.

A. Embriogeneza normală.

Glandele suprarenale au două origini embriologice distincte: componenta medulară se formează din neuroectoderm, iar cortexul are origine mezodermală.

Celulele viitoarei medulare (feocromoblaşti) pot fi identificate încă din ziua a 21-a sau a 22-a şi migrează în săptămâna a 6-a sau a 7-a (14) împreună cu simpatoblaştii de la nivelul crestei neurale (neuroectoderm), care vor da ganglionii simpatici (**fig.19c1**). Celulele care se vor diferenţia spre medulara GSR se colorează în galben sau maro cu sărurile de crom şi de aceea sunt numite cromafine. Aceste celule migrează de-a lungul nervilor segmentelor 6-12 şi se dezvoltă în săptămâna 7-a ca suprarenală primordială. Menţionăm de la început că din acelaşi neuroepiteliu al crestei neurale derivă atât celulele cromafine (feocromoblaştii) cât şi simpatoblaştii.

Ajungând în săptămâna 7-a în contact cu ţesutul cortical, feocromoblaştii proliferează şi se diferenţiază în celule cromafine în jurul lunii a treia de gestaţie, plasându-se pe faţa medială a corticalei, iar încapsularea completă a lor are loc la terminarea perioadei fetale (3). Întreg procesul de proliferare şi diferenţiere spre celule cromafine nu se termină însă decât la 12-18 luni după naştere. Unele celule nu reuşesc să ajungă la nivelul glandelor suprarenale şi se diferenţiază în celule cromafine de-a lungul aortei. Acestea vor forma noduli heterotopici de ţesut cromafin dintre care cel mai constant este organul Zuckerkandl.

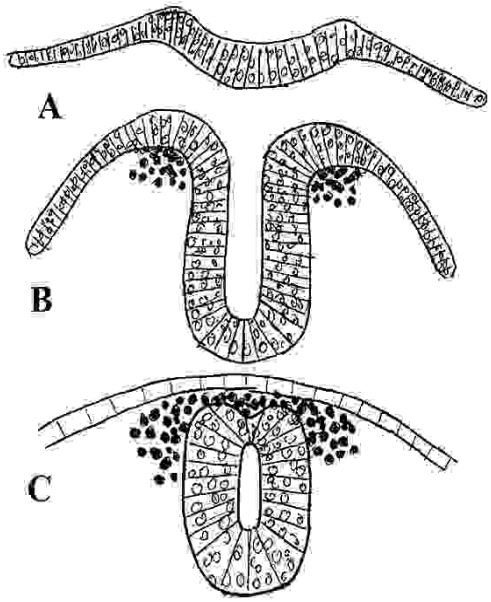

Fig.19c1 *Formarea tubului neural şi apariţia derivatelor neuro - ectodermale din creasta neurală.* ***A.*** *Şanţul neural.* ***B.*** *Celulele încep să migreze în axilele şanţului.* ***C.*** *Tubul neural înconjurat de celule derivate. (refăcut după 68)*

Componenta mezodermală a cortexului este vizibilă din săptămâna a patra. Primul indiciu pentru începerea formării corticalei suprarenale îl reprezintă creşterea diviziunilor celulelor epiteliale peritoneale ale peretelui abdominal posterior în şanţul dintre mezenterul primitiv şi capătul cranial al crestei uro-genitale, proliferare care va forma cortexul fetal sau cortexul primitiv al GSR (**fig.19c2**). În săptămâna a 6-a un al doilea val de celule mezoteliale înconjoară cortexul primitiv şi începe să se schiţeze cortexul definitiv de tip adult (59).

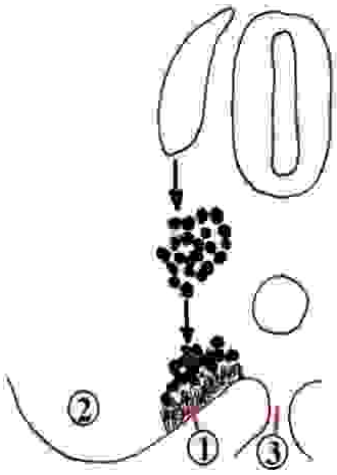

Fig.19c2 *Celulele mezoteliale* ***(1)*** *situate între creasta uro-genitală* ***(2)*** *şi rădăcina mezenterului primitiv* ***(3)*** *vor forma corticala.*

Astfel din acest epiteliu, cordoane de celule invadează mezenchimul, în timp ce celulele de suprafaţă formează un înveliş epitelial, care reprezintă viitoarea zonă glomerulară a cortexului definitiv (**fig.19c3**). La 8 săptămâni masa cortexului se separă de restul celulelor mezoteliale.

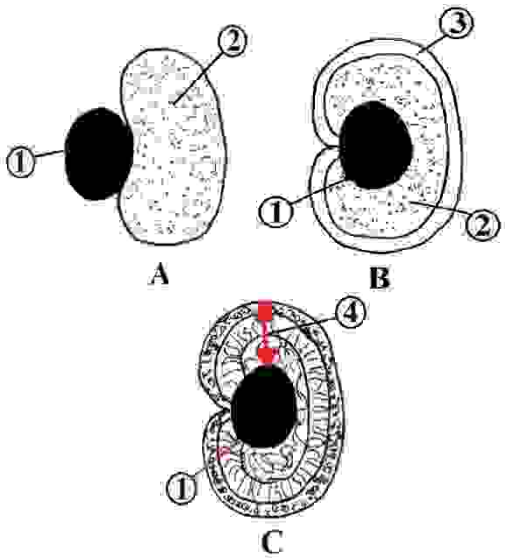

Fig.19c3 - A, B, C *Dezvoltarea glandei suprarenale la făt.* ***A.*** *La 7 săptămâni.* ***B.*** *Încapsularea completă a medularei.* ***C.*** *La vîrsta de 3 ani. 1. Medulara; 2. Cortex fetal; 3. Schiţă de corticală; 4. Cele trei zone ale corticalei. (refăcut după 3)*

Derivaţii din celulele crestei neurale sunt prezentaţi în *tabelul I* (refăcut după 68).

Migraţia celulelor neuro-ectodermale spre componenta mezodermală a glandei suprarenale are loc în săptămânile 6 -7 iar diferenţierea zonei corticale începe în săptămâna a opta. Stratul exterior va forma la adult zona glomerulară. Sub acest strat se află "cortexul fetal" voluminos (**fig.19c4A**), care se va reduce în dimensiuni, iar la adult va forma zonele fasciculată şi reticulată. Aceste zone se pot distinge la naştere (**fig.19c4B**), deşi structura de la adult este bine delimitată de abia în al 3-4-lea an de viaţă (3,70) – (**fig.19c4C**). Zonele pe care le vedem pe o secţiune în GSR la adult se stabilesc treptat prin proliferarea şi maturarea cortexului fetal şi prin creşterea medularei (70). Astfel dintre cele trei straturi ale corticalei, zonele glomerulară şi fasciculată sunt deja prezente la nou-născut, în timp ce zona reticulată devine evidentă mai târziu.

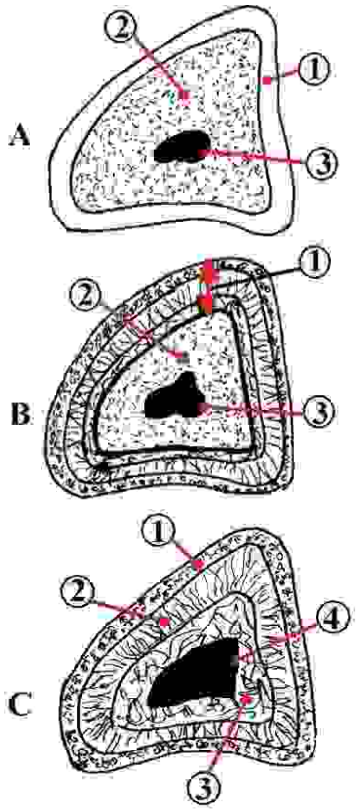

Fig.19c4 *Raportul părţilor constituente ale glandelor suprarenale.* ***A.*** *Luna a 5-a intrauterină. 1. Cortex adult (20%); 2. Cortex fetal (75%); 3. Medulara (5%).* ***B.*** *La nou-născut. 1. Cortex adult (35%); 2. Cortex fetal (50%); 3. Medulara (15%).* ***C.*** *La adult cortexul reprezintă 80% cu cele trei zone: 1. Glomerulară; 2. Fasciculată; 3. Reticulară. 4. Medulara (20%). – (refăcut după 68)*

Tabel 1. *Derivatele celulelor crestei neurale (refăcut după 68)*

• Neuronii ganglionilor spinali situaţi pe rădăcinile dorsale
• Lanţul ganglionar simpatic paravertebral
• Ganglionii parasimpatici
• Celulele Schwann
• Celulele pigmentare ale epidermului (melanocite)
• Celulele gliale din ganglionii periferici (celulele capsulare)
• Leptomeningele
• Părţi din ganglionii ataşaţi nervilor cranieni (cu excepţia nervului olfactiv), ţesutul conjunctiv din jurul ochilor şi muşchii ciliari

Datorită dimensiunilor crescute ale cortexului fetal, volumul glandelor suprarenale fetale este de 10 - 20 de ori mai mare ca al glandelor adulte raportat la greutatea totală a corpului. În contrast medulo-suprarenala este de dimensiuni mici la făt şi creşte uşor după naştere.

La naştere, volumul glandelor suprarenale este de aproximativ 40 cm^3. La două luni după naştere scade spre 10 cm^3 datorită regresiei şi înlocuirii cortexului fetal (82). Creşterea parenchimului glandular reîncepe în al doilea an de viaţă şi se accelerează după pubertate, atingând la 17 ani volumul de 40 cm^3, care se menţine apoi la adult (71). Scăderea postnatală în volum a glandei suprarenale se datorează în principal scăderii rapide a masei zonei fetale (de la 70% la 3% din volumul total adrenal). Concomitent cu involuţia cortexului fetal asistăm la o creştere a zonei glomerulare (de la 10% la 25% din volumul total al glandei), apoi a zonei fasciculate (de la 10 la 38%) şi a zonei reticulate (de la 1 la 23%) (5).

Glandele suprarenale îşi menţin poziţia în abdomen, fără a migra nici ascendent cu rinichiul, nici descendent cu testicolul (**fig.19c5**). Sursa arterială pentru GSR vine prin vase segmentare ale arterelor mezonefrice, intens modificate în modul în care se dispun.

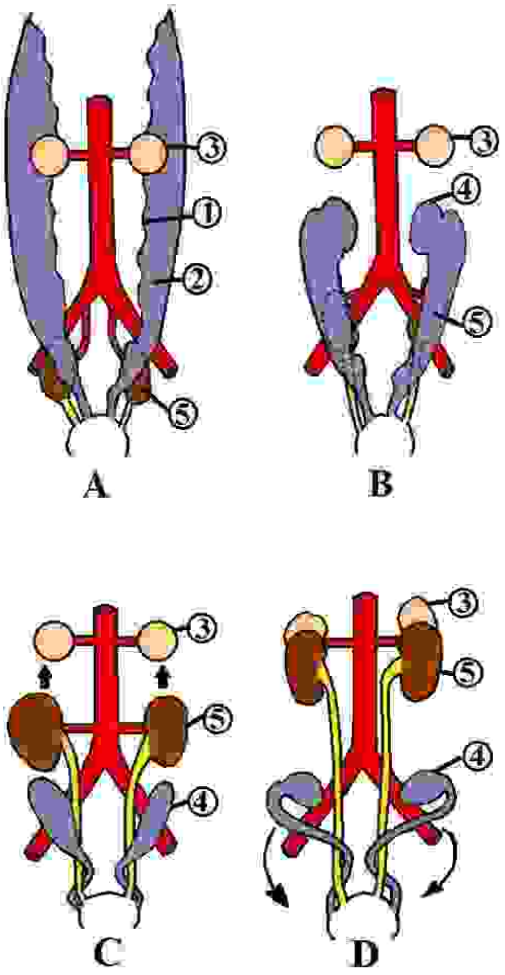

Fig.19c5 *Dezvoltarea gonadelor, a GSR şi a rinichilor. 1. Creasta genitală; 2. Mezonefros; 3. GSR; 4. Gonadă; 5. Rinichi. (refăcut după 3)*

B. Anomalii de interes chirurgical.

Anomaliile congenitale ale glandelor suprarenale sunt redate în **tabelul II** (refăcut după 68).

Agenezia glandelor suprarenale.

Agenezia adrenală unilaterală se însoţeşte aproape întotdeauna de agenezia renală de aceeaşi parte, dar în 90% din cazurile de agenezie renală unilaterală, glanda suprarenală este prezentă. În aceste cazuri GSR este lăţită şi discoidă, datorită absenţei presiunii de jos în sus pe care o exercită rinichiul. Absenţa rinichiului se datorează de obicei problemelor apărute în dezvoltarea mugurelui ureteral, lucru care nu afectează glanda adrenală. Numai un eşec în formarea întregii creste nefrogene este urmat de absenţa atât a rinichiului cât şi a suprarenalei.

Fuziunea glandelor suprarenale.

În cazul rinichiului "în potcoavă" cele 2 glande suprarenale fuzionează retroaortic (53). Extrem de rar (6/1500 de autopsii) GSR fuzionează cu rinichiul, de care nu poate fi despărţită. În aceste cazuri o nefrectomie totală / polară superioară va extirpa şi suprarenala (16).

Hipoplazia glandelor suprarenale (HGS).

Această anomalie se manifestă în special prin absenţa zonei glomerulare a corticosuprarenalei şi este menţionată cu o frecvenţă de 1/12.500 de naşteri. HGS are o transmitere autosomală recesivă caracterizată printr-un defect enzimatic congenital în biosinteza steroizilor (35).

Simptomatologia care se observă la nou născut cuprinde insuficienţă respiratoare, turburări electrolitice ± hipoglicemie (62) şi este greu compatibilă cu viaţa în absenţa unui tratament ţintit de substituţie (33,81). Pentru diagnostic se foloseşte testul de stimulare cu ACTH, care constă din dozarea corticosteroizilor plasmatici înainte şi după stimularea cu ACTH / Synacthen (22). După introducerea în anii '60 a terapiei de substituţie cu compuşi cortizonici, HGS a devenit o boală cronică.

Heterotopia glandelor suprarenale **(fig.19c6).**



Fig.19c6 *Localizări heterotopice de ţesut suprarenalian. În negru – medulara; haşurat – corticala. (refăcut după 28)*

Se defineşte prin încorporarea de ţesut glandular în organele adiacente, datorită unei incomplete separări între masa de celule primitive corticale şi mezoteliul celomatic (56). Ocazional, poate coexista o glandă suprarenală aflată în poziţia ei normală, cu resturi glandulare situate sub capsula renală (heterotopia adreno-renală) sau sub capsula hepatică (heterotopia adreno-hepatică). Tubuli renali sau ducte biliare se întrepătrund cu celulele suprarenalei în zona de fuziune a organelor, ceea ce face adrenalectomia mai dificilă. Situaţia dramatică este cea în care ţesutul glandular heterotopic extirpat, nu mai este însoţit de o glandă aflată ortotopic (60). Este vorba deci de a face distincţia preoperator între o heterotopie totală şi o heterotopie parţială.

Tabelul II *Anomaliile congenitale ale GSR (refăcut după 68)*

Anomalie	Debut prenatal	Primele simptome / semne	Predominenţa pe sexe	Frecvenţa	Obs.
Agenezia glandelor suprarenale	Săpt. 4	Asimptom. unilateral	?	Neobişnuită	Se asociază cu absenţa rinichiului de aceeaşi parte
Fuziunea glandelor suprarenale	Săpt. 6	Fără	Masculin	Rară	Se asociază cu fuziunea rinichilor
Hipoplazia glandelor suprarenale	Probabil târziu în viaţa intra-uterină	La naştere	Masculin	Foarte rară, cu excepţia nou-născuţilor anencefalici	De obicei letală în copilărie
Heterotopia glandelor suprarenale	Săpt. 8	Fără	?	Rară	Subcapsular hepatic/renal
Glande suprarenale accesorii	Săpt. 4-6	Fără	Egală	Frecvente	Conţin rar ţesut medular
Hemoragia glandei suprarenale	La naştere	Şoc hipovolemic sau deficit de corticoizi la naştere	?	Rară; este a doua cauză de hemoperitoneu la n. născut	

Ţesut suprarenalian accesoriu.

Mici noduli de ţesut glandular cortical, medular sau mixt se pot găsi oriunde la nivelul cavităţii abdomino-pelvine, datorită ruperii lor de restul masei celulare în timpul desvoltării. Structura lor depinde de momentul în care s-a produs desprinderea de masa principală a viitoarei GSR. Cei de dimensiuni mai mari conţin de regulă atât ţesut cortical cât şi medular (29). Aceştia sunt adevărate glande suprarenale accesorii. De obicei se găsesc în apropierea aortei, între originea trunchiului celiac şi cea a arterei mezenterice superioare (29) - **fig.19c7** - unde resturile de ţesut cortical nu devin manifeste decât în cazul unei hiperplazii secundare unei stimulări prin ACTH (30).

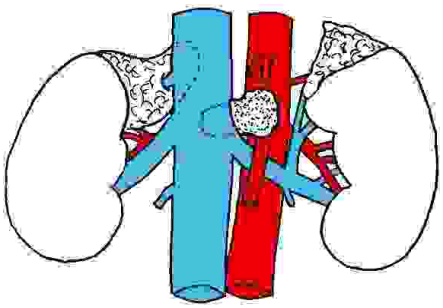

Fig.19c7 *Regiunea preaortică interceliaco – mezenterică unde se găsesc cele mai frecvente glande suprarenale accesorii. (modificat după 29)*

Menţionăm că asemenea ţesut suprarenalian accesor se găseşte la aproape ½ din nou-născuţi, dar cea mai mare parte a lui se rezoarbe în timp (34), aşa încât la adult mai este constatat doar la 1% dintre indivizi, predominant în jurul trunchiului celiac (69). Deşi statistic resturile de ţesut cortical sunt mai frecvente, existenţa de ţesut medular accesor conferă copilului un prognostic de periculozitate întrucât poate fi sediul de desvoltare a unui feocromocitom (20).

Diagnosticul imagistic începe printr-o ecografie de înaltă rezoluţie, urmată în caz de suspiciune de un examen computer-tomografic, de un examen cu rezonanţă magnetică nucleară şi de scintigrafia după administrarea de metaiodo 131-benzylguanidină (20). Informaţii utile pot fi obţinute prin tomografia cu emisiune de pozitroni (PET) asociată cu administrarea de 18-fluorodopamină. Având origine embriologică şi traseu migrator diferit, ţesutul accesor suprarenalian cortical are sedii diferite faţă de cel de tip medulosuprarenal. Întrucât cortexul suprarenalian şi gonadele provin ambele din regiunea crestei uro-genitale, cortexul poate migra de timpuriu însoţind gonadele în procesul lor de coborâre. Astfel resturi de corticosuprarenală au fost identificate la femeie sub capsula renală şi în ligamentul larg (26) iar la bărbat în cordonul spermatic (15, 76), lângă testicul (3, 4) sau în sacul de hernie inghinală congenitală (25). Un studiu ţintit privitor la structurile tisulare găsite în traiectul inghinal la copil a identificat ţesut cortical suprarenalian la 5,2% din 150 de hernii inghinale şi la 10,9% din operaţiile efectuate pentru testicol necoborât (38). Toate aceste structuri sunt susceptibile pentru o transformare adenomatoasă în cazul unei stimulări puternice cu ACTH cu secreţie de hormoni corticoizi (15), putând fi depistate echografic în 24-27% din cazuri (2), dar situaţia poate îmbrăca un caracter de gravitate dacă acest ţesut cortical este singurul pe care îl are copilul (lipsa corticosuprarenalei ortotopice) şi este extirpat odată cu testicolul. Este de menţionat că ţesutul suprarenalian aflat în interiorul testicolului regresează şi se atrofiază sub corticoterapie (58).

În ceea ce priveşte medulo-suprarenala, resturi de ţesut cromafin pot fi găsite în jurul aortei, de-o parte şi de alta a originei arterei mezenterice inferioare, la nivelul lanţului simpatic lombar şi în jurul trunchiului celiac (**fig.19c6**). Acest ţesut reprezintă celule cromafine din creasta neurală, care nu au fost incorporate în medulara adrenalei. Cele mai voluminoase dintre aceste resturi cromafine sunt reprezentate de corpii paraaortici (organele lui Zuckerkandl); aceştia regresează în dimensiuni odată cu vârsta (78). În copilărie, structurile de mai sus pot fi localizări ale feocromocitoamelor după cum pot rămâne nonfuncţionale, deci fără nicio evidenţă clinică de activitate hormonală (66). Ţesutul medular (cromafin) desvoltat în afara glandei suprarenale este găsit mai frecvent decât cel cortical accesor, iar atunci când este prezent este, de regulă, activ hormonal.

GLANDA SUPRARENALĂ LA ADULT.

Definiţie. Proiecţie cutanată. Localizare topografică.

GSR sunt glande perechi situate în spaţiul retroperitoneal, de-o parte şi de alta a coloanei vertebrale, având o relaţie anatomică strânsă cu polul cranial al ambilor rinichi.

Scheletotopic cele 2 glande suprarenale se proiectează pe linia orizontală care întretaie corpul vertebrei T12, deşi rinichiul stâng este situat mai sus decât cel drept. Acest amănunt se datorează poziţiei diferite pe verticală a glandelor în dreapta şi în stânga, în raport cu polul superior al celor 2 rinichi. La o examinare din faţă fiecare glandă suprarenală (GSP) se înscrie într-un patrulater delimitat de 2 orizontale trasate cranial prin discul T11 - T12, caudal prin discul T12 - L1 şi 2 verticale duse lateral la 5 cm de linia mediană, iar medial (liniile

CAPITOLUL 19
LOMBA ŞI ORGANELE RETROPERITONEALE

19d. SPAŢIUL RETROPERITONEAL (SRP)

Definiţie.

Spaţiul retroperitoneal este acea porţiune a peretelui abdominal posterior delimitată anterior de peritoneul parietal posterior, posterior de *fascia endoabdominală*, cranial de stâlpii diafragmei, vertebra T12 şi coasta XII, iar caudal de strâmtoarea superioară a bazinului (promonto-ilio-pubiană). Limita laterală a spaţiului retroperitoneal este linia aproximativ verticală care desparte muşchii erectori ai coloanei (masa sacro-spinală) de cei trei muşchi laţi ai peretelui abdominal antero-lateral. Ea corespunde în profunzime marginii laterale a muşchiului pătrat al lombelor.

În privinţa peretelui anterior al SRP trebuie menţionat că în afara peritoneului parietal posterior la el mai participă direct şi o serie de viscere neacoperite de peritoneu pe faţa lor posterioară: *area nuda* a ficatului, cea mai mare parte a duodenului şi a colonului ascendent, parte din colonul descendent, cea mai mare parte a pancreasului.

Date de embriogeneză.

În timp ce seroasa peritoneală apare în jurul celei de a 3-a săptămâni de viaţă embrionară, dezvoltarea fasciei retroperitoneale (porţiunea posterioară a fasciei endoabdominale) rămâne relativ neclară. Miotoamele dorsale sunt la originea muşchilor psoas şi pătrat al lombelor, iar miotoamele ventrale generează muşchiul transvers al abdomenului. Este posibil ca fascia retroperitoneală să apară atât dinspre miotoamele ventrale cât şi dinspre cele dorsale. Se consideră că mezodermul din jurul cavităţii celomice s-ar subîmpărţi în perioada embrionară într-un strat extern, un strat intermediar şi un strat intern (30). *Stratul extern* va forma *fascia endoabdominală* (la nivelul muşchiului transvers abdominal ea capătă numele de *fascia transversalis*), *stratul intermediar* dă naştere *fasciei renale* descrise de Gerota, iar *stratul intern* formează *fasciile de coalescenţă Toldt I, Toldt II şi Treitz.* Tot din stratul intern derivă adventicea vaselor şi ţesutul conjunctiv retroperitoneal pe care îl constatăm la copil şi la adult. Acest strat realizează structura continuă pe care o denumim după localizarea ei: *ţesut conjunctiv retroperitoneal, ţesut conjunctiv subperitoneal* şi *ţesut conjunctiv properitoneal.*

Spaţiul retroperitoneal la adult.

Clinic SRP reprezintă o continuitate morfologică, funcţională şi patologică cu spaţiul subperitoneal, iar acesta cu spaţiul properitoneal (**fig.19d1**).

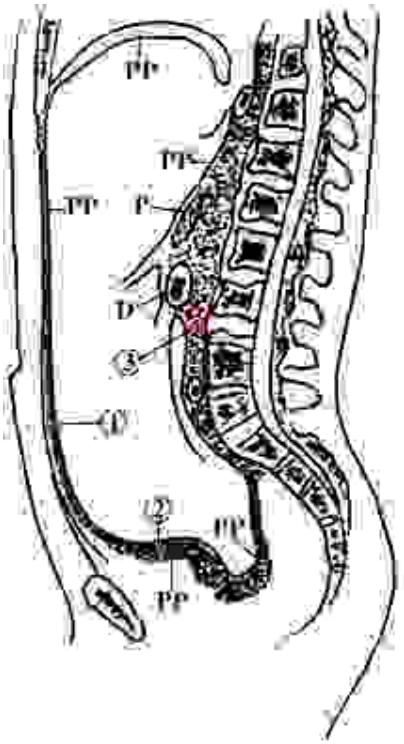

Fig.19d1 *Spaţiul properitoneal (1), subperitoneal (2) şi retroperitoneal (3) reprezintă o entitate morfologică şi patologică.* ***P*** *- pancreas;* ***D*** *- duoden;* ***PP*** *- peritoneu parietal.*

Schematic, dinspre anterior spre posterior distingem următoarele structuri

(**fig.19d2**): peritoneul parietal posterior → fascia prerenală Gerota, care trece în punte dintr-o parte în alta şi fuzionează anterior cu adventicea vaselor renale şi cu cea a vaselor mari abdominale → organele şi formaţiunile reno-vasculo-neuro-limfatice retroperitoneale → fascia retrorenală Gerota, care fuzionează medial cu fascia psoasului şi se prinde şi de corpul vertebrelor lombare → foiţa anterioară de trifurcaţie a muşchiului transvers abdominal, formaţiuni incluse în fascia endoabdominală.

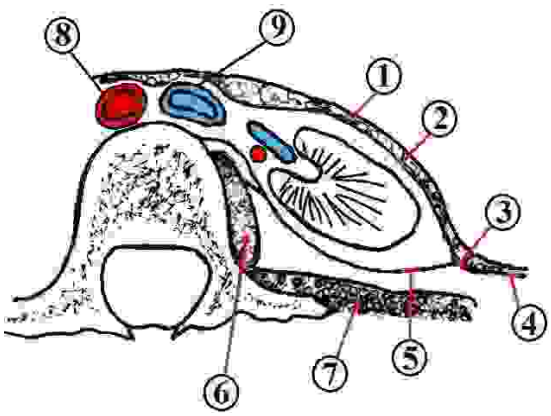

Fig.19d2 *Spaţiul retroperitoneal pe secţiune transversală. 1. Peritoneu; 2. Foiţa prerenală; 3. Fascia lateroconală; 4. Fascia transversalis; 5. Fascia retrorenală; 6. Muşchiul psoas, 7. Muşchiul pătrat al lombei, 8. Aorta abdominală; 9. Vena cavă inferioară.*

De remarcat că foiţele anterioară şi posterioară ale celor două fascii prerenală şi retrorenală Gerota se unesc la marginea laterală a rinichilor şi formează *fascia latero-conală*, care se continuă cu *fascia transversalis*. Foiţa retrorenală mai este cunoscută şi sub numele de *fascie Zuckerkandl* (6).

Spaţiul retroperitoneal adăposteşte viscerele retroperitoneale: rinichii, glandele suprarenale, ureterele, aorta abdominală cu ramurile ei, vena cavă inferioară şi tributarele ei, limfonoduli şi vase limfatice, plexul lombar cu ramurile lui, ganglionii simpatici lombari şi plexurile vegetative preaortice, toate aflate într-o atmosferă conjunctivă densă. În afară de formaţiunile primitiv retroperitoneale, în spaţiul din spatele peritoneului parietal posterior se găsesc şi organele secundar retroperitoneale reprezentate în sens cranio-caudal de o parte din duodenul I, de porţiunile II, III şi IV ale duodenului, de pancreas cu excepţia cozii, care este cuprinsă în ligamenul pancreatico-lienal, apoi pe dreapta de colonul ascendent cu excepţia cecului care inconstant poate prezenta mezou şi pe stânga de colonul descendent.

Spaţiul retroperitoneal poate fi divizat printr-un plan parasagital trecut prin rinichi într-un *compartiment pararenal anterior*, un *compartiment perirenal* şi un *compartiment pararenal posterior* (**fig.19d3**).

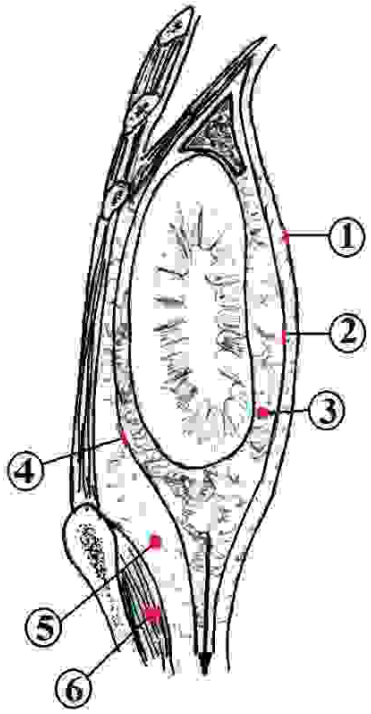

Fig.19d3 *Secţiune parasagitală prin loja renală. 1. Peritoneu parietal; 2. Fascia prerenală; 3. Grăsimea perirenală; 4. Fascia retrorenală; 5. Grăsimea pararenală; 6. Muşchiul iliac cu fascia iliacă.*

Deci pe o secţiune parasagitală care să trecă prin rinichi distingem dinspre anterior spre posterior următoarele structuri:

– peritoneul parietal posterior;

– spaţiul pararenal anterior cu puţin ţesut conjunctivo-adipos;

– foiţa anterioară a fasciei Gerota;

– spaţiul perirenal cu ţesut adipos flu, care înconjoară rinichiul, ureterul şi glanda suprarenală;

– foiţa posterioară retrorenală Zuckerkandl - Gerota;

– spaţiul pararenal posterior cu o cantitate mare de ţesut adipos compact;

– fascia muşchiului psoas pendinte de fascia endoabdominală;

– fascia toraco - lombară.

Foiţa anterioară a fasciei toraco-lombare este cea mai subţire dintre cele două diviziuni posterioare ale aponevrozei muşchiului transvers abdominal. Această foiţă acoperă pătratul lombelor şi se prinde pe faţa anterioară a apofizelor transverse lombare şi pe faţa profundă a muşchiului psoas (**fig.19d4**). Ea este întărită superior de ligamentul arcuat lateral, pe care se inseră fibre ale muşchiului diafragm şi fuzionează cu fascia endoabdominală.

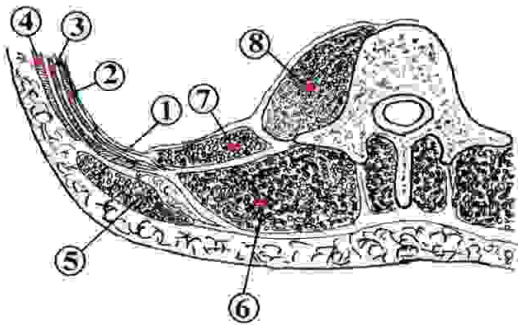

Fig.19d4 *Dispoziţia fasciilor pe peretele postero-lateral al abdomenului. 1. Fascia transversalis; 2. Muşchiul transvers al abdomenului; 3. Muşchiul oblic intern; 4.* Muşchiul oblic extern; 5. Muşchiul latissimus dorsi*; 6. Masa sacro - lombară; 7. Muşchiul pătrat al lombei; 8. Muşchiul psoas.*

Ţesutul conjunctiv retroperitoneal.

Pentru clinician, pentru specialistul în imagistică medicală şi, mai ales, pentru chirurgul care constată modul de difuziune al hematoamelor retroperitoneale, al fuzeelor de expansiune din pancreatita acută şi al proceselor septice, s-a propus (46) împărţirea spaţiului retroperitoneal în trei zone cu importanţă anatomo-chirurgicală (**fig.19d5**):

A. *Zona mediană* care se întinde cranio-caudal de la diafragm la promontoriu, iar lateral până la marginea laterală a muşchiului psoas;

B. *Zonele laterale dreaptă şi stângă* care se întind fiecare cranio-caudal de la diafragm şi coasta XII până la crestele iliace, iar transversal atâta cât este lăţimea muşchilor pătraţi ai lombelor;

C. *Zona pelvină* care este reprezentată de cele două fose iliace interne, de spaţiul retrorectal, continuat cu spaţiul subperitoneal şi apoi cu spaţiul Retzius prevezical şi cu ţesutul conjunctiv properitoneal.

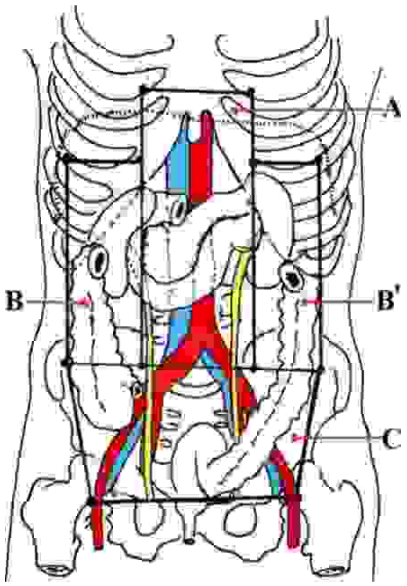

Fig.19d5 *Subîmpărţirea chirurgicală a spaţiului retroperitoneal.* ***A.*** *Zona centrală care conţine aorta, vena cavă inferioară, capul şi corpul pancreasului, D III şi D IV;* ***Zonele B şi B'*** *laterale – cuprind cei doi rinichi cu pediculii şi bazinetele, colonul ascendent şi descendent cu cele două flexuri. Ureterele abdominale se proiectează la limita dintre zonele A şi B;* ***C.*** *Zona pelvină cuprinde cecul, vasele iliace, porţiunea ilio-pelvină a celor două uretere, parte din vezica urinară, rectul peritoneal. (modificat după 46)*

Zona **A** conţine *aorta abdominală, vena cavă inferioară, nervii somatici şi vegetativi, limfonodulii retroperitoneali,* iar ca viscere – *cea mai mare parte a pancreasului şi duodenului, ureterele lombare şi vasele genitale.* Zona **B** conţine *cei doi rinichi cu bazinetele şi cele 2 uretere lombare, colonul ascendent şi descendent cu cele două flexuri*, iar în zona **C** sunt cuprinse

vasele iliace, porţiunea pelvină a celor două uretere, parte din vezica urinară şi din rect, care sunt acoperite de peritoneu.

A. <u>Zona centrală (mediană) a spaţiului retroperitoneal.</u>

Găzduieşte aorta abdominală cu ramurile ei, vena cavă inferioară cu tributarele ei, plexul lombar şi ramurile lui, plexurile vegetative preaortice, lanţurile simpatice lombare paravertebrale, trunchiurile limfatice şi limfonodulii aortico-cavi. Toate aceste formaţiuni sunt înconjurate de ţesutul conjunctivo-adipos situat între fascia endoabdominală, pe un plan posterior şi peritoneul parietal care le separă de cavitatea abdominală.

I. Anatomia chirurgicală a aortei abdominale şi a ramurilor ei.

Embriogeneza aortei abdominale. Variante şi anomalii.

Dezvoltarea vaselor sanguine se realizează prin 2 mecanisme: *vasculogeneză*, în urma căruia se formează vasele prin unirea angioblaştilor şi *angiogeneză*, care denumeşte formarea de noi vase prin înmugurirea din cele preexistente. Vasele mari, inclusiv aorta dorsală se formează prin vasculogeneză (57).

Aorta abdominală derivă din cele *două aorte dorsale* - dreaptă şi stângă - care sunt plasate între endoderm şi tubul neural. Aceste două vase fuzionează într-*o singură aortă dorsală*, din care vor lua naştere şi arterele viteline. După a 35-a zi de dezvoltare embrionară, artera vitelină stângă se atrofiază şi dispare. Din artera vitelină dreaptă va lua naştere artera mezenterică superioară, după închiderea veziculei ombilicale. Excepţional aorta poate fi dedublată sau situată la dreapta liniei mediane (17). În schimb, *variantele bifurcaţiei* sunt mai frecvente. Există astfel, *o variantă joasă* (la jumătatea corpului vertebrei L5) sau una *înaltă* (1/3 superioară a corpului vrtebrei L4). Arterele iliace primitive pot lipsi şi atunci arterele iliace interne şi externe se desprind direct din aortă.

<u>Ramurile aortei dorsale</u> sunt arterele intersegmentare ventrale, dorsale şi laterale. Arterele intersegmentare ventrale, numeroase la început, fuzionează şi îşi reduc treptat numărul astfel că, în final, rămân doar patru trunchiuri arteriale destinate tractului digestiv şi glandelor sale anexe.

Trunchiul celiac apare în dreptul segmentului 7 cervical şi coboară ulterior până în dreptul segmentului 10 toracal (**fig.19d6**). Artera mezenterică superioară are originea în a 13-a arteră intersegmentară; ea coboară până la nivelul segmentului L1. Artera mezenterică inferioară are originea din a 20-a arteră intersegmentară şi coboară până la nivelul segmentului L3.

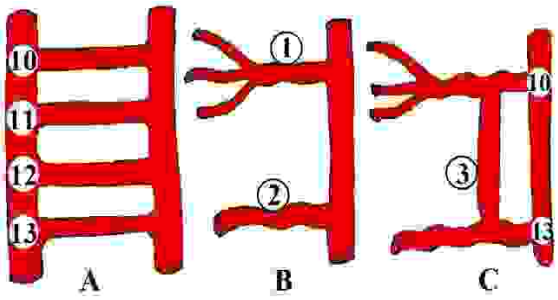

Fig.19d6 *Originea embriologică a arterelor viscerelor abdominale.* ***A.*** *Arterele segmentare primitive ventrale;* ***B.*** *Dezvoltarea normală în care trunchiul celiac (1) provine din a 10-a arteră segmentară, iar artera mezenterică superioară (2) din a 13-a arteră segmentară;* ***C.*** *Arcul Bühler (3): comunicaţie regională care poate fi identificată la nivelul capului pancreasului sau poate genera artere hepatice aberante. (refăcut după 56).*

Între artera mezenterică superioară şi trunchiul celiac / artera hepatică comună / artera gastroduodenală poate rămâne o comunicare în plin canal (arcul Bühler), ce poate fi folosită bidirecţional în funcţie de gradientul de presiune în *sindroamele obstructive arteriale* cu sediu proximal pe trunchiul celiac sau pe artera mezenterică superioară. Modul de emergenţă al trunchiului celiac sau al arterei mezenterice superioare este supus la nenumărate variante (**fig.19d7**). Astfel, în 83,2 - 86% din cazuri trunchiul celiac se trifurcă, iar în 12% din cazuri trunchiul celiac este bifurcat în trunchi gastro-splenic, trunchi hepato-splenic sau trunchi hepato-gastric. În rare cazuri, asistăm la absenţa trunchiului celiac (2%) şi atunci arterele hepatică, gastrică stângă şi

splenică ies fiecare separat din aorta abdominală sau izvorăsc din artera mezenterică superioară (10). Sunt descrise şi două alte variante privind ramurile pereche ale aortei abdominale. Se descriu artere diafragmatice accesorii, artere renale accesorii uni – sau bilaterale, duble, triple sau cvadruple, care abordează rinichiul în poziţie extrahilară şi pot avea caracter de arteră terminală. Aceste variante nu au nici un fel de răsunet funcţional, dar trebuie bine cunoscute la efectuarea unui transplant de ficat, rinichi sau în duodeno-pancreatectomia cefalică, fiindcă pentru fiecare dintre ele există soluţii tehnice.

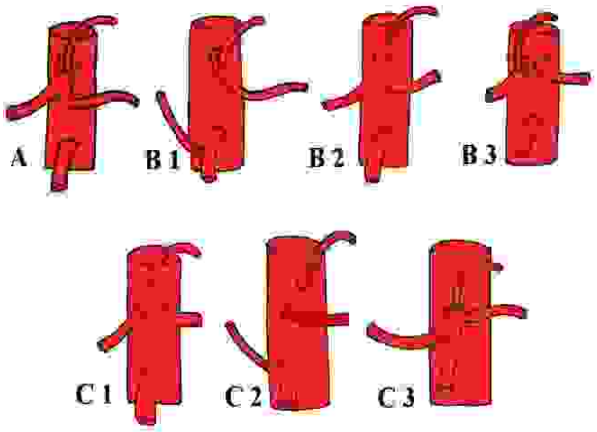

Fig.19d7 *Variaţii ale originii celiaco-mezenterice.* ***A.*** *Trunchi celiac trifurcat (86%);* ***B.*** *Trunchi celiac bifurcat (12%):* ***B1*** *- trunchi gastro-splenic;* ***B2*** *– trunchi hepato-splenic;* ***B3*** *– trunchi hepato-gastric;* ***C.*** *Absenţa trunchiului celiac:* ***C1*** *– toate cele trei ramuri ale trunchiului celiac ies separat din aortă;* ***C2*** *– artera hepatică naşte din artera mezenterică superioară;* ***C3*** *– trunchi comun celiaco-mezenteric. (modificat după 67 bis)*

Anatomia aortei abdominale.

Descriere. Proiecţie. Împărţire topografică.

Aorta abdominală se întinde pe o lungime medie de 13 cm de la hiatusul aortic al diafragmei (vertebra T11) până la nivelul 1/3 inferioare a corpului vertebrei L4, la aproximativ 6 cm deasupra promontoriului, unde se bifurcă.

Diametrul ei descreşte cranio-caudal, astfel că în dreptul coastei XI el este de 25 mm, deasupra originii arterelor renale este de 22 mm, sub arterele renale are 20 mm, iar la bifurcaţie măsoară 19 mm (42).

Proiecţia aortei la peretele abdominal anterior se face de la un punct situat la 2,5 cm sub apendicele xifoid, până la alt punct situat la 1,5 cm sub ombilic, uşor paramedian stâng. *In situ*, aorta abdominală este dispusă pe flancul stâng al coloanei lombare şi face o curbă concavă posterior, mulată pe lordoza lombară, fiind solidarizată la vertebre de arcadele tendinoase ale muşchiului psoas, care menţin în poziţie arterele lombare şi prin ele intreaga aortă abdominală. Axul aortei abdominale face cu axul vertebrelor lombare L1 - L4 un unghi ascuţit deschis în sus.

Pe tot parcursul ei retroperitoneal, aorta abdominală este înconjurată de ţesut conjunctiv relativ dens, întreţesut cu plexuri vegetative simpatice şi cu o reţea de vase limfatice presărată cu numeroşi limfonoduli periaortici.

În funcţie de rapoartele pe care le contractează i se recunosc aortei abdominale trei porţiuni: diafragmatică, abdominală şi terminoaortică:

– *porţiunea diafragmatică a aortei abdominale* este situată anterior de vertebrele T11 şi T12, între pilierii diafragmei. Această porţiune este cuprinsă între un plan caudal, care trece prin marginea superioară a venei renale stângi şi un plan cranial tangent la marginea de sus a fantei diafragmatice. Practic, aorta nu străbate un orificiu al diafragmei aşa ca vena cavă inferioară, ci trece din torace în abdomen prin spatele diafragmului. În unghiul diedru dintre cei doi pilieri şi peretele anterior al aortei se află *ligamentul arcuat median*. O poziţie prea înaltă a acestui ligament sau o emergenţă mai joasă a trunchiului celiac din aortă pot acţiona compresiv asupra primilor cm ai trunchiului celiac. Porţiunea diafragmatică este înconjurată de *o teacă neurolimfatică* reprezentată anterior de plexul celiac, postero-lateral de trunchiurile limfatice lombar dr. şi stg., nervii splanhnici iar posterior de cisterna limfatică din care porneşte canalul toracic. Porţiunea

diafragmatică a aortei abdominale se află la distanţă de vena cavă inferioară;

– *porţiunea abdominală a aortei abdominale* se subîmparte în mai multe segmente: supraduodenal, retroduodeno - pancreatic şi subduodenal. Prin segmentul supraduodenal, aorta delimitează peretele posterior al bursei omentale. Deasupra trunchiului celiac, aorta este încrucişată anterior de vena gastrică stângă care se varsă direct în trunchiul venei porte. Pe faţa anterioară a segmentul retrodudeno - pancreatic al aortei (**fig.19d8**) se găseşte orificiul arterei mezenterice superioare (în dreptul colului pancreasului).

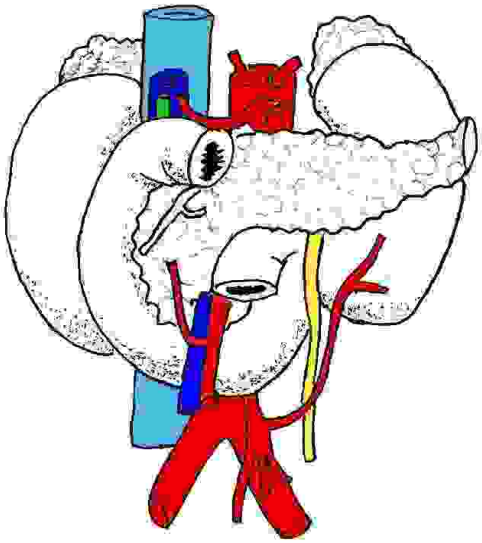

Fig.19d8 *Rapoartele anterioare ale aortei abdominale (refăcut după 17).*

Artera mezenterică superioară realizează împreună cu peretele anterior al aortei, *pensa aorto-mezenterică* prin care circulă transversal de sus în jos : vena renală stângă şi porţiunea a III-a duodenului. Pentru ca tranzitul digestiv să nu fie stânjenit este nevoie ca pensa să realizeze un unghi de cel puţin 40° - 50° (**fig.19d9 - dreapta**).

Anatomic există situaţii care pot comprima lumenul duodenului III:

- fie duodenul este ascensionat datorită unui ligament Treitz foarte scurt care îl trage în axila aorto-mezenterică (**fig.19d9 - stânga**);

– fie unghiul dintre aortă şi artera mezenterică superioară este foarte ascuţit.

Tot anterior de acest segment duodenal al aortei abdominale, trunchiul arterei vine în raport cu trunchiul venos spleno-mezaraic şi cu pancreasul.

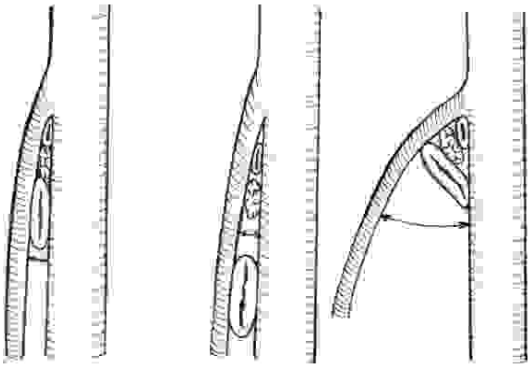

Fig.19d9 *Vedere din profil a pensei aorto-mezenterice.* ***Stânga:*** *unghi îngust cu duoden în poziţie înaltă,* ***centru****: unghi îngust cu duoden în poziţie joasă şi* ***dreapta****: unghi larg; ultimele două nu dau compresie duodenală. (refăcut după 23 bis)*

Segmentul subduodenal al aortei abdominale este dispus anterior de coloana vertebrală lombară. Aici aorta vine în raport anterior cu ansele jejunale şi cu mezenterul, postero-lateral stâng cu lanţul simpatic lombar stâng, cu trunchiul limfatic lombar stâng şi cu limfonodulii paraaortici stângi. Postero-lateral drept se găsesc limfonodulii interaortico-cavi, care o despart de vena cavă inferioară. Practic, vena cavă inferioară se depărtează de aorta abdominală pe măsură ce urcă spre diafragm. Datorită acestui traiect divergent, deasupra pediculului renal drept se delimitează *triunghiul interaortico-cav* în care se găseşte lobul pătrat al ficatului şi limfonoduli. La stânga segmentului subduodenal se găseşte rinichiul stâng între care se interpune flexura duodeno-jejunală. Tot lateral stânga de aortă se găseşte ureterul stâng, vasele genitale stângi şi vasele mezenterice inferioare.

– *porţiunea terminoaortică* este situată anterior de corpul vertebrei L4 (**fig.19d10**). La nivelul bifurcaţiei aortei distingem trei planuri anatomice: un plan

CAPITOLUL 20

PEREŢII PELVISULUI

Pelvisul sau bazinul osos reprezintă acea parte a scheletului uman situată la baza trunchiului şi care este formată din cele două oase coxale şi din osul sacru. Bazinul osos face legătura între coloana vertebrală şi membrele inferioare, având un rol important în menţinerea echilibrului postural. Cavitatea pelvină continuă cavitatea abdominală până la nivelul planului ridicătorilor anali (**fig.20.1**). Organele ce se află în cavitatea pelvină sunt denumite organe pelvine. Acestea sunt: partea inferioară a colonului sigmoid cu rectul, cecul cu apendicele şi ansele intestinale ileale, omentul mare, uterul cu trompele şi ovarele.

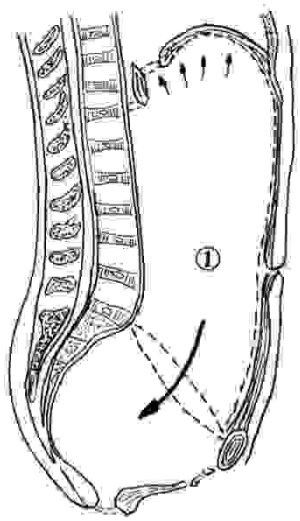

Fig.20.1 *Cavitatea abdominală (1) comunică larg cu cavitatea pelvină* (↓) *şi are porţiunea superioară plasată intratoracic* (↑↑).

Spaţiul cuprins între un plan orizontal la crestele iliace şi strâmtoarea superioară a bazinului mai este numit *pelvis fals, marele pelvis* sau *bazinul abdominal* iar spaţiul dintre strâmtoarea superioară a bazinului şi planul ridicătorilor anali constituie *pelvisul adevărat, micul bazin* sau *bazinul obstetrical (la femeie).* Marele bazin face parte din cavitatea abdominală şi adăposteşte o parte importantă din viscerele intraperitoneale, în timp ce micul bazin conţine ureterul pelvin, vezica urinară la care se adaugă şi prostata la bărbat ca organe sub / retroperitoneale, iar ca organe intraperitoneale - ultima parte a colonului sigmoid şi partea superioară a rectului, anse intestinale subţiri, la femeie adăugându-se şi organele genitale interne . În consecinţă bazinul adevărat (micul bazin) se subîmparte anatomic într-un *etaj pelvi-peritoneal,* care cuprinde viscerele acoperite de peritoneul visceral, şi un *etaj pelvi-subperitoneal,* care cuprinde totalitatea formaţiunilor anatomice care se găsesc între peritoneul parietal şi planşeul pelvin. Sub planşeul pelvin există spaţiul pelvi – subcutanat, care corespunde perineului şi este constituit din formaţiunile anatomice moi care închid caudal strâmtoarea inferioară (***vezi fig.20.24***).

Strâmtoarea superioară a pelvisului este delimitată dorso-ventral de promontoriu, apoi de liniile ilio-pectinee şi de pubis. Planşeul pelvisului este reprezentat de *diafragma pelvină* constituită din muşchii ridicători anali. Aceştia nu închid complet planul caudal al pelvisului şi lasă o fantă triunghiulară anterioară, care este închisă pe un plan imediat inferior şi extrapelvin de *diafragma uro-genitală*. Fanta ridicătorilor anali şi diafragma uro-genitală sunt străbătute la bărbat de rect şi de uretră, iar la femeie de rect, vagin şi uretră.

Dezvoltarea în ontogenie şi anomalii de dezvoltare ale bazinului.

Mugurele mezodermal din care se dezvoltă membrele inferioare are două compartimente: anterior şi posterior. Din compartimentul anterior se dezvoltă pubisul şi ischionul, iar din compartimentul posterior se dezvoltă ilionul.

La nou-născut, sacrul este în mare măsură colinear cu coloana vertebrală

supraiacentă, aşa încât unghiul lombo-sacrat apare şters, iar strâmtoarea superioară are formă circulară pe o secţiune orizontală în timp ce restul excavaţiei pelvine apare ca un trunchi de con răsturnat.

Dezvoltarea ulterioară a bazinului la copil şi adolescent se face ca urmare a influenţei mai multor factori legaţi de constelaţiile endocrine diferite la cele două sexe, de împovărarea de sus în jos a bazinului odată cu trecerea la ortostatism şi la staţiunea bipedă şi de contrapresiunea de jos în sus exercitată de cele două capete femurale asupra acetabulelor (Fabre citat de 55).

Astfel, începând de la vârsta de 9 ani, bazinul băieţilor creşte mai mult în înălţime, iar al fetelor în lăţime. Presiunea exercitată de sus în jos asupra bazinului, îndeosebi pe axul coloanei vertebrale, duce la orientarea treptată a sacrului cu baza spre anterior, cu proeminarea acestei baze a sacrului în perimetrul strâmtorii superioare a bazinului, în timp ce vârful sacrului basculează spre înapoi, fiind oprit în această mişcare de puternicele ligamente sacro-sciatice (sacrospinos şi sacrotuberos). Această mişcare de forfecare are ca urmare apariţia curburii ventrale a sacrului. Contrapresiunea femuro-acetabulară duce la lărgirea diametrului transversal comparativ cu cel cranio-caudal.

Dacă din diverse motive unul dintre aceşti 3 factori devine dominant, apar deformaţiile bazinului; cea mai mare influenţă în ontogenie o are factorul traumatic atunci când acţionează înainte de a se fi terminat activitatea centrilor de osificare. Există 3 *centri de osificare principali* pentru coxal – al ileonului, al ischionului şi al pubisului – unite prin cartilagiul în "Y", care se proiectează în fundul acetabulului şi care se osifică în jurul vârstei de 18 ani. Creasta iliacă se dezvoltă pe baza unor *puncte de osificare complementare*. Pe radiografia de faţă, imaginea fuziunii totale a punctelor de osificare complementară ale crestei cu osul iliac, probează sfârşitul creşterii osoase şi se notează cu cifra 4 (*testul Risser*).

Acest test se notează cu 0 atunci când nu este vizibilă nici o fuziune osoasă (**fig.20.2**) – (51).

Fig.20.2 *Gradaţiile Risser de la 0 la 5 în funcţie de mersul fuziunii crestei iliace la aripa iliacă (săgeata). Gradaţia 0 arată lipsa oricărei fuziuni, iar gradaţia 5 arată o fuziune completă. (refăcut după 51).*

Testul Risser este important pentru aprecierea posibilităţilor de evoluţie ale unei scolioze idiopatice. Riscul de agravare al scoliozei (deci de accentuare a curburii / curburilor) creşte la stadiu Risser 0 sau 1. El este cu atât mai mic cu cât testul Risser obiectivează o maturaţie osoasă mai avansată. În ceea ce priveşte sacrul, fiecare vertebră sacrată are la rândul ei câte 3 centri de osificare.

Sacrul se dezvoltă din mai multe puncte de osificare, asemenea unei vertebre: centrale, laterale şi complementare, care apar la nivelul primei vertebre sacrate, de unde se extind caudo-lateral între sfârşitul lunii a IV-a şi luna a VI-a (**fig.20.2bis)**.

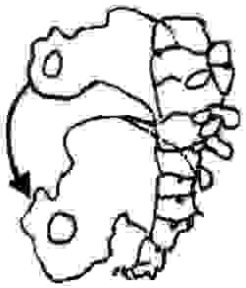

Fig.20.2 bis *Coborârea şi anterotaţia coxalului. (prelucrat după 35 bis)*

Osificarea lor se încheie în jurul vârstei de 7 ani, iar sudura completă este terminată în jurul vârstei de 25 de ani. Dezvoltarea punctelor de osificare sacrate influenţează în mod decisiv forma bazinului începând cu luna VI intrauterină, odată cu apariţia aripilor sacrate. Prin creşterea transversală a acestora, oasele iliace se îndepărtează progresiv de linia mediană iar stâmtoarea superioară se lărgeşte transversal. În toată perioada 0-25 de ani bazinul poate suferi modificări datorate unor factori extrinseci.

Astfel deviaţiile coloanei vertebrale cauzate de munci fizice grele, de o poziţie defectuoasă în bancă / scaun, procese inflamatorii pe oasele centurii pelvine, osteite localizate la nivelul nucleilor de osificare principali pot produce deformări ale bazinului. O intervenţie cumulată o pot avea factorii alimentari, genetici, hormonali şi socio-economici.

Bazinul la copil este mai îngust, caracter care se corelează cu deschiderea mai largă a unghiului de înclinaţie dintre colul şi diafiza femurală. Acest unghi are o valoare de 150° la nou-născut, pentru ca să se micşoreze apoi odată cu vârsta ajungând la 138° la 10 ani şi la 125° la adult (ceva mai mic la femeie) – (55).

La adult, bazinul va avea caracteristici diferenţiatorii între cele două sexe, luând forma unei pâlnii la bărbat şi a unui cilindru la femeie (**fig.20.3**). Sub influenţa staţiunii bipede bazinul se înclină ventral şi caudal faţă de un plan orizontal. Această înclinare obligă coloana lombară la o redresare dorsală (lordoza lombară), iar la unghiul de redresare sacro-lombară apare promontoriul, care face cu verticala un unghi (**fig.20.4 litera E**), care creşte la femeia gravidă (55).

După cum se poate vedea pe figură, unghiul pe care îl face planul strâmtorii superioare cu orizontala este mai mare la femeie ca la bărbat, iar unghiul dintre planul strâmtorii inferioare cu orizontala depăşeşte 10°, fiind şi el puţin mai mare decât la bărbat.

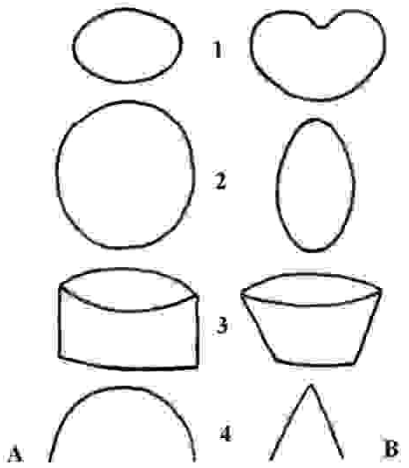

Fig.20.3 *Forma diferită a cavităţii pelvine la femeie (**A**) şi bărbat (**B**). 1. Intrarea în bazin; 2. Ieşirea din bazin; 3. Geometria cavităţii pelvine; 4. Arcul subpubian.*

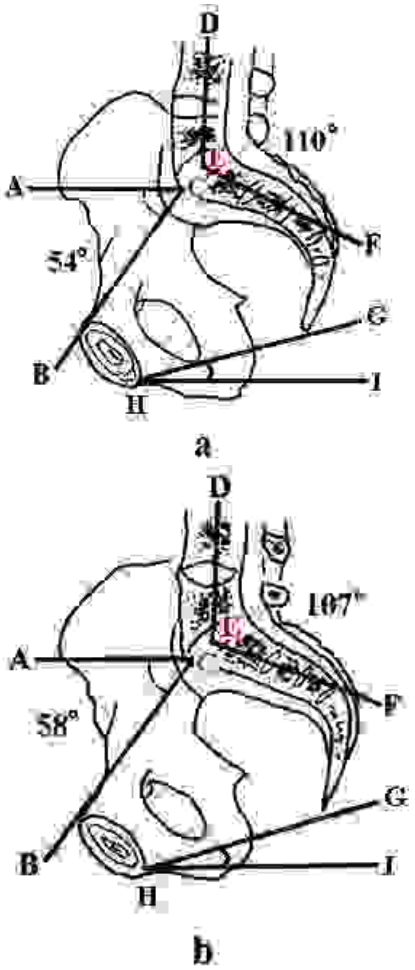

Fig.20.4 *Unghiul de înclinaţie al bazinului **ACB**, unghiul sacro-vertebral **DEF** şi unghiul dintre planul strâmtorii inferioare şi orizontala **GHI** la bărbat (**a**) şi la femeie (**b**).- (refăcut după 65).*

În ansamblu bazinul feminin apare mai lat decât cel masculin şi mai puţin adânc (**fig.20.5A şi B**), acetabulul este mai înclinat, unghiul subpubian este mai mare de 90°, iar suprafeţele osoase sunt mai netede. De remarcat că spina iliacă antero-superioară dreaptă este uşor împinsă anterior, iar spina iliacă antero-superioară stângă este uşor mai cranial poziţionată la individul în ortostatism.

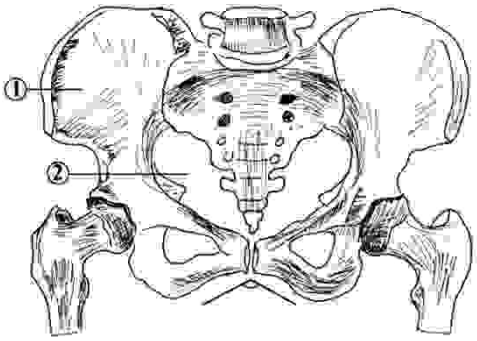

Fig.20.5A *Bazinul osos la femeie. 1. Marele bazin; 2. Micul bazin.*

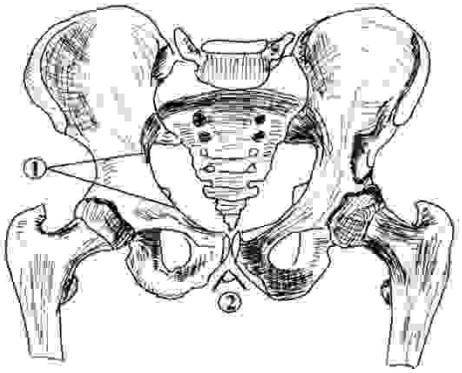

Fig.20.5B *Bazinul osos la bărbat. 1. Intrarea în micul bazin; 2. Unghiul pubian.*

Această uşoară asimetrie se datorează unei inegalităţi de lungime a membrelor inferioare, membrul inferior stâng fiind cu 1-2 cm mai lung decât cel drept (55).

Bazinul poate suferi modificări, care să schimbe distanţele dintre coxal şi sacru. Deformaţiile bazinului sunt rareori congenitale, fiind de cele mai multe ori dobândite ca urmare a unor maladii, a unei poziţii vicioase a membrelor inferioare / coloanei vertebrale sau a unor fracturi.

Astfel, în termeni de tipuri constituţionale există la femei 4 mari tipuri de bazin clasificate de Caldwell şi Moloy (citaţi de 62) – (**fig.20.6):**

– tipul ginecoid reprezentat de bazinul descris în cărţile de anatomie şi întâlnit la 41% dintre femei;

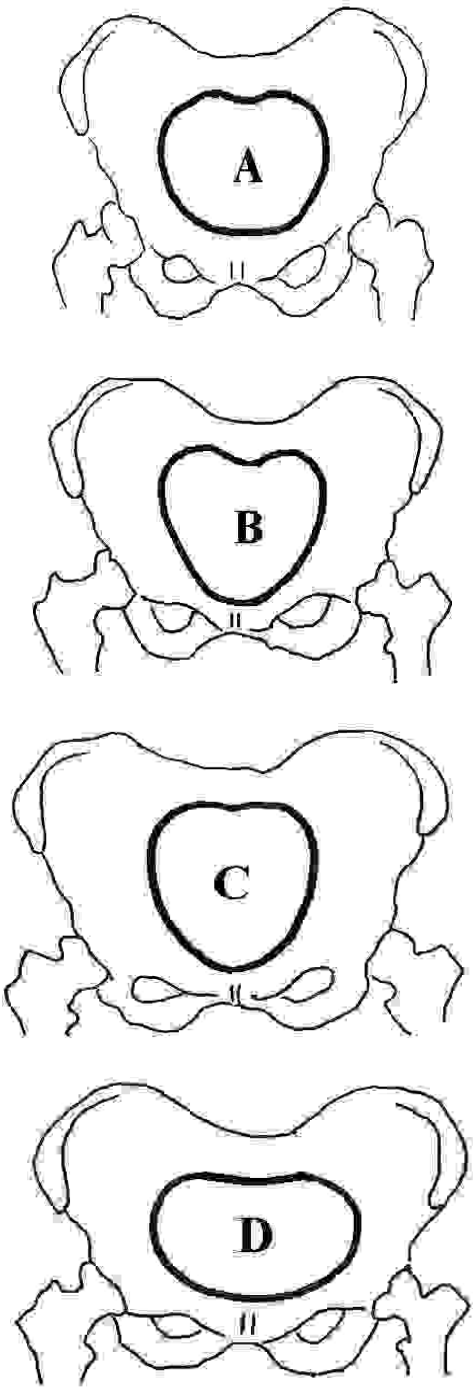

Fig.20.6 *Tipuri de bazin.* ***A****. Ginecoid;* ***B****. Android;* ***C****. Antropoid;* ***D****. Platipeloid. (refăcut după 62)*

– tipul android prezent la 33% dintre femeile de rasă albă şi la 16% dintre cele de rasă neagră, are o formă de pâlnie cu o strâmtoare inferioară mică;

– tipul antropoid găsit la 24% dintre femeile de rasă albă şi la 41% dintre cele de rasă neagră este mai înalt şi mai îngust;

– tipul platipeloid observat la 2% dintre femei este turtit anteroposterior.

Modificările suferite de bazin în timpul vieţii pot îmbrăca aspectul *bazinului asimetric* prin leziune unilaterală: anchiloză sacro-iliacă sau coxofemurală, luxaţie coxofemurală unilaterală. Anchiloza coxofemurală unilaterală în copilărie duce la apariţia bazinului oblic ovalar Naegele (**fig.20.7**).

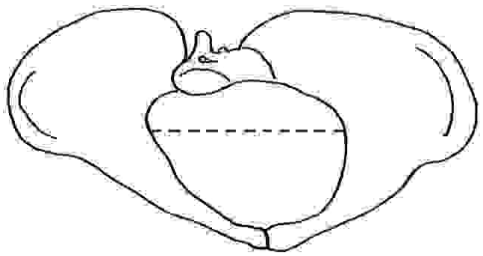

Fig.20.7 *Bazinul oblic ovalar Naegele prin anchiloză unilaterală de şold. Ø micşorat este arătat prin linia întreruptă. (refăcut după Bumm citat de 55)*

După luxaţia congenitală coxofemurală bilaterală bazinul se aplatizează în timpul creşterii. Deformaţii caracteristice suferă în timpul creşterii şi bazinul de la fetiţa cu scolioză, apoi bazinul rahitic (**fig.20.8**) sau bazinul osteomalacic.

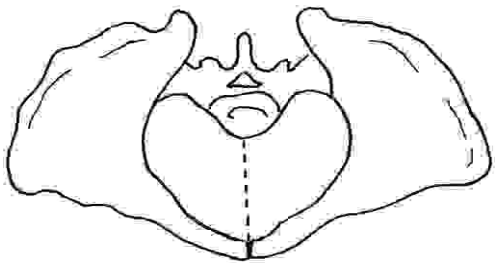

Fig.20.8 *Bazinul plat. Ø micşorat este arătat prin linia întreruptă. (refăcut după Bumm citat de 55)*

PEREŢII BAZINULUI LA ADULT

Distingem pereţii laterali ai bazinului şi un planşeu pelvin, întrucât superior bazinul comunică larg cu abdomenul.

I. Pereţii laterali ai bazinului.

Pereţii pelvisului sunt formaţi dintr-o parte dură – oasele iliace şi sacru, împreună cu ligamentele, căptuşite pe dinăuntru cu părţi moi: muşchii piriformi şi obturatori interni acoperiţi de fascia endopelvină. Bazinul este deci deschis sus pentru comunicarea cu cavitatea abdominală şi parţial închis jos de planşeul pelvin. Oasele bazinului delimitează spaţii / incizuri / foramene, care sunt traversate de formaţiuni anatomice intra / extrapelvine în dublu sens. Spaţiul obturator este închis de membrana obturatoare, celelalte sunt traversate de nervul sciatic, de mănunchiul vasculo-nervos gluteal şi de muşchiul piriform (gaura mare sciatică), de vasele ruşinoase interne / pudendale (gaura mică sciatică), de mănunchiul vasculo-nervos obturator (canalul subpubian), de nervul femuro-cutanat lateral (incizura nenumită dintre cele 2 spine iliace anterioare).

1. Pereţii osoşi ai bazinului la adult.

Oasele coxale - lateral şi anterior - şi sacrul - posterior - împreună cu articulaţiile sacro-iliace şi simfiza pubiană realizează o armătură osteo-artro-ligamentară, care susţine greutatea trunchiului şi o transmite membrelor inferioare. În afara funcţiei de transmitere a greutăţii trunchiului, bazinul protejează viscerele pelvine şi intervine decisiv în procesul naşterii. În construcţia osoasă a bazinului osos, sacrul prezintă spre bazin faţa sa concavă, palpabilă în întregime prin tact rectal. În interiorul osului sacru se găseşte canalul neural, care conţine sacul dural până la nivelul vertebrei S3, unde se proiectează şi limita dintre colonul sigmoid şi rect. Acest raport indică şi nivelul până unde se poate face rezecţia sacrului în calea de abord trans-sacrată a rectului descrisă de Kraske.

Punctul cel mai cranial al peretelui osos posterior al bazinului este reprezentat de promontoriu – la contactul corpilor vertebrali L5 şi S1. Unghiul dintre axul sacrului cu

verticala trasată prin promontoriu este mai mare la bărbat decât la femeie. Acest unghi lombo-sacrat este caracteristic speciei umane (55). El este abia schiţat la nou-născut şi începe să se evidenţieze abia după ridicarea copilului la verticală. Unghiul lombo-sacrat are o mobilitate pe care o pierde atunci când corpul vertebrei L5 se uneşte cu corpul vertebrei S1 (sacralizarea L5). Apariţia promontoriului introduce un reper fix pentru aprecierea diametrelor antero-posterioare ale strâmtorii superioare de care depinde *prima fază a naşterii* pe căi naturale - angajarea capului fetal (*conjugata anatomica* de la promontoriu la marginea superioară a simfizei pubiene) - şi în continuare a doua fază a naşterii-coborârea capului fetal, care depinde de lungimea *conjugatei vera*, de la promontoriu la spina Crouzat, punctul cel mai posterior al simfizei pubiene (***vezi fig.20.26***).

Pereţii laterali şi cel anterior ai micului bazin sunt reprezentaţi de oasele coxale, care sunt în contact anterior prin simfiza pubiană şi în contact posterior cu sacrul la nivelul celor două articulaţii sacro-iliace. Oasele coxale se unesc anterior pe linia mediană prin simfiza pubiană, iar posterior se unesc cu sacrul formând articulaţiile sacro-iliace. ***Simfiza pubiană*** are două feţe articulare orientate oblic, care se ating prin marginile lor posterioare şi sunt îndepărtate anterior, spaţiul dintre ele fiind umplut de un fibrocartilaj interarticular, numit şi ligament interosos. Simfiza pubiană este prevăzută cu 4 ligamente. Ligamentul anterior relativ gros este constituit dintr-un strat profund cu fibre articulare propriuzise dispuse transversal şi un strat superficial rezultat din întretăierea fibrelor tendinoase ale muşchiului drept abdominal, cu cele ale piramidalului, oblicului extern, adductorilor coapsei şi muşchiului gracilis. Ligamentul posterior este mai subţire şi este reprezentat de periostul întărit cu fibre conjunctive dispuse transversal. Acest ţesut este încărcat de chirurg pe acul care trece razant cu osul atunci când se realizează suspensia retropubiană a colului vezicii urinare în incontinenţa urinară de efort (tehnica Marshall - Marchetti - Krantz). Marginile posterioare ale feţelor articulare proemină posterior şi formează *bureletul simfizar* (spina lui Crouzat), capătul anterior al Ø minim al strâmtorii superioare (*conjugata vera*). Ligamentul superior se continuă în jos cu fibrocartilajul interarticular iar în sus cu linia albă abdominală. Ligamentul inferior numit şi lig. arcuat al pubisului este o lamă fibroasă puternică, care rotunjeşte unghiul subpubian. În jurul acestui ligament se deflectează capul fătului în timpul expulziei. Acest ligament poate leza uretra în expulziile dificile iar sub el există orificiul pentru vena dorsală a penisului / clitorisului. Rapoartele simfizei pubiene sunt diferite anterior la femeie şi la bărbat. La femeie distingem comisura superioară a vulvei, apoi ţesutul bogat adipos al muntelui lui Venus, câteva vene care unesc venele clitoridiene şi cele ruşinoase, ligamentul suspensor al clitorisului şi corpii cavernoşi ai acestuia. La bărbat există sub piele un pachet venos constituit din venele cavernoase posterioare şi vena dorsală profundă, apoi corpii cavernoşi ai penisului şi lig. suspensor. Raporturile posterioare se fac cu vezica urinară prin intermediul spaţiului prevezical umplut cu ţesut cojunctiv lax, ceea ce îl face uşor decolabil la deget sau cu un tampon montat. Cele câteva venule care se găsesc pe faţa posterioră a simfizei, chiar dacă se rup în timpul acestei manevre de decolare, îşi opresc sângerarea la un tamponament de scurtă durată. Raporturile superioare se fac cu inserţiile inferioare ale muşchilor drept abdominal şi piramidal, precum şi cu o lamă fibroasă ataşată liniei albe – *adminiculum lineae albae*. Între inserţii şi fascia endo-abdominală se găseşte un spaţiu triunghiular pe o secţiune sagitală - *cavum suprapubicum Leusser* - umplut cu ţesut conjunctivo-adipos. Ţesutul conjunctiv lax existent supra şi retro-simfizar este punctul de plecare al osteitelor pubiene postoperatorii observate după prostatectomia retropubiană Millin sau după suspensia Marshall-Marchetti-Krantz (29). Raporturile inferioare se fac cu diafragma uro-genitală (ligamentul perineal triangular al

CAPITOLUL 21
ORGANELE PELVINE LA BĂRBAT

21a. URETERUL PELVIN ŞI VEZICA URINARĂ LA BĂRBAT

Ureterul pelvin chirurgical este o formaţiune aflată în raporturi strânse cu organele pelvine, în primul rând cu vezica urinară, în timp ce ureterul pelvin al anatomiştilor este doar un segment al conductului ureteral. Pentru acest motiv anatomia chirurgicală a celor 2 formaţiuni anatomice - ureterul pelvin şi vezica urinară - va fi prezentată în acelaşi subcapitol dedicat organelor pelvine atât la bărbat cât şi la femeie. In plus am acordat o importanţă aparte ureterului pelvin întrucât, alături de calea biliară principală, este segmentul canalar cel mai vulnerabil pentru a fi lezat printr-un gest chirurgical inadecvat (leziune iatrogenă).

Dezvoltarea embriologică a ureterului pelvin şi a vezicii urinare. Anomalii de interes chirurgical.

Mugurele ureteral din care se va dezvolta ureterul pelvin apare la sfârşitul celei de a 4-a săptămâni de dezvoltare embrionară ca o evaginaţie a porţiunii celei mai distale a canalului mezonefric Wolff, acolo unde acesta îşi schimbă direcţia dinspre lateral spre medial pentru a se deschide în cloacă (**fig.21a1**). Locul unde ductul mezonefric se uneşte cu sinusul uro-genital va deveni gâtul vezicii urinare, iar partea din ductul mezonefric aflată caudal de locul de apariţie a mugurelui ureteral va forma trigonul vezical. Pe măsură ce creşte, bontul ureteral induce diferenţierea mezodermului înconjurător spre a deveni blastem metanefrogen, care se dezvoltă ca un capişon pe măsură ce ureterul ascensionează spre lombă.

Capătul distal al ureterului suferă un proces de translaţie spre vezica urinară. Porţiunile caudale ale celor 2 canale Wolff sunt treptat absorbite în peretele vezicii urinare şi în felul acesta fiecare orificiu ureteral va avea o comunicare separată cu lumenul vezicii. Ascensiunea rinichilor face ca şi cele 2 orificii ureterale să se deplaseze cranial, în timp ce orificiile ductelor mezonefrice Wolff se apropie de linia mediană şi se vor deschide în segmentul prostatic al uretrei, devenind ducte ejaculatoare. Dacă mugurele ureteral apare mai distal şi are un traiect perpendicular la intrarea în vezică, se poate produce un reflux vezico-ureteral primar.

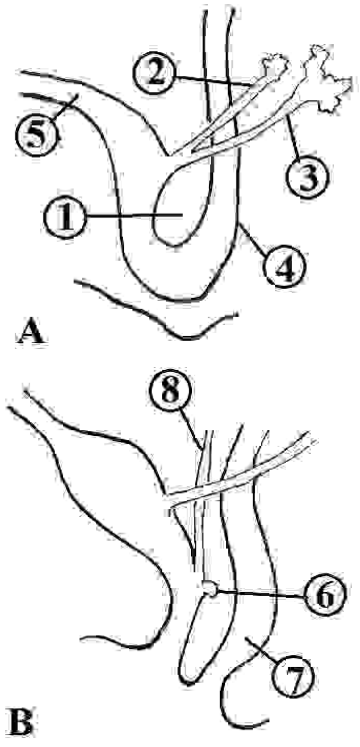

Fig.21a1 *Septarea cloacei.* ***A.*** *Apariţia septului uro-genital (**1**).* ***B.*** *Separarea compartimentului urogenital de cel digestiv. 2. Canalul mezonefric din care apare mugurele ureteral (3); 4. Intestinul terminal; 5. Canalul alantoidian; 6. Vezicula seminală, 7. Rect; 8. Canalul deferent.*

Formarea vezicii urinare este strâns legată de evoluţia cloacei. Porţiunea terminală dilatată a intestinului posterior, respectiv *metenteron* formează cloaca. Între săptămânile 4 - 7 cloaca se divide datorită coborârii în plan frontal a septului uro-rectal şi astfel se formează sinusul uro-genital, situat anterior şi canalul anal, situat posterior (**fig.21a2**). Septul uro-rectal este de origină mezodermică, iar la capătul lui caudal se formează corpul perineal, care reprezintă primordiul centrului tendinos al perineului din care se vor dezvolta muşchii şi fasciile perineului.

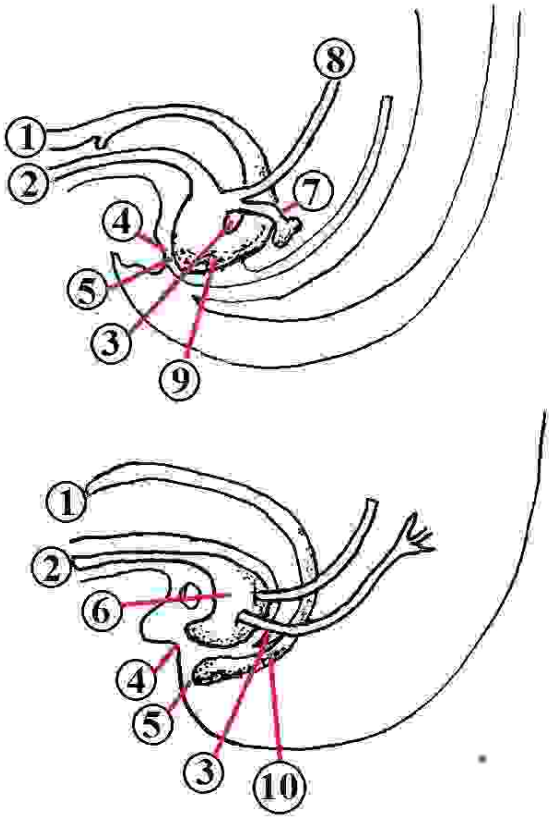

Fig.21a2 *Etape ale dezvoltării ano-recto-urinare. 1. Intestinul primitiv posterior (metenteron); 2. Canal alantoidian; 3. Septul uro-rectal; 4. Proctodeum; 5. Membrana cloacală; 6. Sinusul uro-genital; 7. Canal metanefric; 8. Canal mezonefric; 9. Cloaca; 10. Rectul.*

Vezica urinară are o origine dublă: endodermală (se dezvoltă din partea cranială a sinusului uro-genital) şi mezodermală (partea terminală a canalelor mezonefrice Wolff) – (**fig.21a3**). Cea mai mare parte a vezicii urinare se dezvoltă din compartimentul ventral al cloacei şi este deci de origine endodermală. Ductele mezonefrice împreună cu mugurii ureterali sunt treptat încorporaţi de compartimentul ventral al cloacei şi formează trigonul vezical, care este deci de origine mezodermală. Tot din canalele mezonefrice se formează buza posterioară a colului vezical şi uretra supramontanală la bărbat. Cele 2 porţiuni endodermală şi mezodermală, din care se formează vezica urinară se unesc de-a lungul unei linii reprezentate de bara interureterală. În zona de fuziune se pot dezvolta diverticuli congenitali.

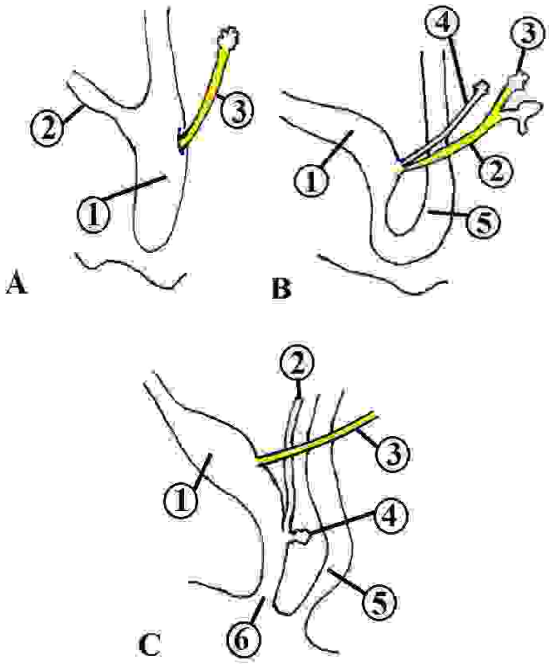

Fig.21a3 *Stadii în formarea vezicii urinare.* ***A.*** *1. Cloaca; 2. Canal alantoidian; 3. Duct mezonefric Wolf.;* ***B.*** *1. Vezica urinară; 2. Ureter; 3. Pelvis renal; 4. Duct mezonefric; 5. Rect;* ***C.*** *1. Vezica urinară; 2. Canal deferent; 3. Ureter; 4. Vezicula seminală; 5. Rect; 6. Uretra.*

Trigonul vezical are iniţial epiteliu mezodermal, care ulterior este înlocuit cu epiteliu endodermal de un tip special - *uroteliu* - iar persistenţa unor insule de ţesut mezodermal, similar cu cel întâlnit la nivelul epiteliului vaginal explică receptivitatea hormonală şi reprezintă substratul unor

implicaţii uro-ginecologice.

În săptămâna a 8-a, orificiile ductelor mezonefrice suferă un proces de translaţie (**fig.21a4**), migrează inferior şi se deschid pe părţile laterale ale tuberculului sinusal Müller, la nivelul viitoarei uretre prostatice. Ureterele rămân mai cranial şi se vor deschide în unghiurile supero-laterale ale trigonului vezical. Tuberculul sinusal Müller la femeie, reprezintă primordiul himenului şi orificiului vaginal. Sinusul uro-genital este împărţit în raport cu tuberculul Müller într-o porţiune superioară sau vezico-uretrală (*pars vesico-uretralis*) şi una inferioară, sinusul uro-genital secundar (*pars pelvica şi pars phalica*). Porţiunea vezico-uretrală va da naştere vezicii urinare. Muşchiul vezical - detrusorul - are origine mezodermală, iar uroteliul este endodermal.

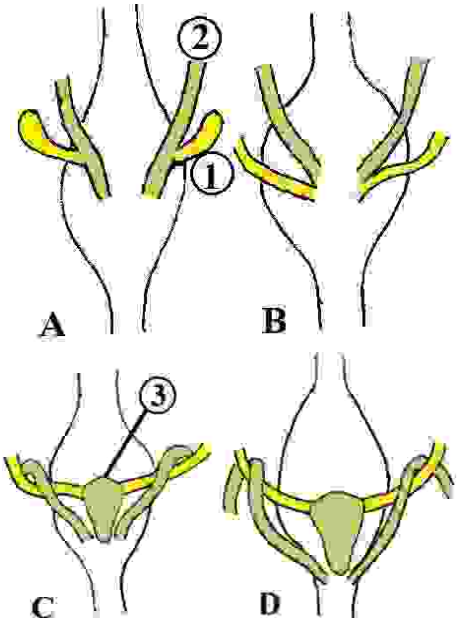

Fig.21a4 *Dezvoltarea vezicii urinare pe faţa ei posterioară.* ***A.*** *1. Mugurele ureteral se dezvoltă din partea distală a canalului mezonefric (2);* ***B****. Mugurele ureteral se translează caudal şi pătrunde în vezica urinară;* ***C.*** *Din ductele mezonefrice se dezvoltă trigonul vezical (**3**);* ***D****. Ureterele se deschid la unghiurile supero-externe ale trigonului vezical, iar canalele ejaculatoare se deschid în uretra prostatică. (refăcut după 5)*

Formarea definitivă a vezicii urinare are loc în luna a 3-a. La naştere ea este un organ abdominal şi prezintă un mezou (mezocist) care îi asigură fixarea la peretele abdominal inferior (**fig.21a5**). Acest mezou conţine arterele ombilicale, care ulterior se vor oblitera în porţiunea distală. Arterele ombilicale determină delimitarea a două recesuri peritoneo-prevezicale, care ulterior vor dispărea, o dată cu coborârea vezicii urinare în pelvis. De asemenea, mezocistul, printr-un proces de coalescenţă devine fascia ombilico-prevezicală. De menţionat că în timpul descensului vezicii urinare spre pelvis, partea superioară a ei se subţiază şi se transformă într-un cordon fibros numit *uracă,* care conţine rare fibre musculare netede şi cuiburi de celule epiteliale.

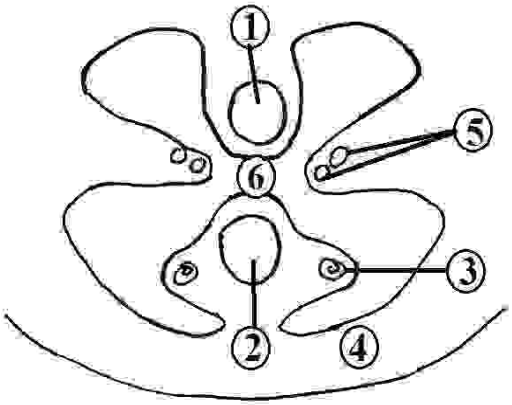

Fig.21a5 *Dezvoltarea extraperitoneală a rectului (1) şi vezicii urinare (2). 3. Artera ombilicală; 4. Peretele abdominal anterior; 5. Ductele mezonefrice şi paramezonefrice; 6. Cavitatea peritoneală.*

Anomalii de dezvoltare ale ureterului pelvin şi ale vezicii urinare.

A. **<u>Anomaliile ureterului pelvin.</u>**

1. *Duplicaţia ureterală completă* implică existenţa de aceiaşi parte a 2 orificii ureterale în vezica urinară şi se datorează existenţei a doi muguri ureterali porniţi din canalul mezonefric Wolff, dintre care unul are deschidere normală în trigon, iar celălalt are deschidere mai joasă, inferior şi medial faţă de primul orificiu. Acest al doilea orificiu aparţine unui duct ureteral conexat cu polul superior al rinichiului (legea Meyer – Weigert) şi este susceptibil pentru reflux vezico-ureteral cu pielonefrită

ascendentă, întrucât are un traiect submucos scurt.

2. *Ureterocelul* este dilataţia chistică a porţiunii intraparietale a ureterului terminal şi se datorează lipsei de resorbţie a membranei ureterale, prezentă în prima fază de desvoltare a mugurelui ureteral. Ureterocelul se constată în 60 – 80% din cazuri la orificiul inferior al unei duplicaţii ureterale complete şi are o incidenţă de 1/900 autopsii (3). Ureterocelul poate fi cantonat doar la peretele vezicii urinare sau se poate extinde la colul vezicii urinare sau chiar în uretra prostatică (3). Întrucât stratul intern al detrusorului este mult subţiat datorită ureterocelului, acesta poate fi confundat cu un diverticol vezical.

3. *Ureterul ectopic* are altă deschidere decât în trigonul vezical şi se întâlneşte de 4 ori mai frecvent la sexul femenin (3). La sexul masculin ureterul ectopic se poate deschide în 1/2 din cazuri la nivelul uretrei posterioare, iar în 1/3 în veziculele seminale / canal ejaculator. Dacă asupra orificiului ectopic se exercită acţiunea constrictivă a sfincterului vezical intern, apare obstrucţia ureterală, care duce în timp la nonfuncţionarea parenhimului renal drenat de ureterul ectopic.

4. *Megaureterul congenital* se caracterizează prin prezenţa unui segment ureteral inferior îngust şi a unui ureter supraiacent mult dilatat şi sinuos. Cauza poate fi o obstrucţie ureterală intrinsecă de natură morfologică (exces de colagen şi fibre musculare circulare la joncţiunea uretero-vezicală) sau funcţională (adinamie segmentară inferioară prin lipsă de coordonare neuro-musculară). Alteori megaureterul se însoţeşte de un reflux vezico – ureteral masiv, după cum există şi dilataţii ureterale idiopatice în absenţa obstrucţiei sau a refluxului (3).

5. *Refluxul vezico-ureteral congenital* (RVU) se constată de obicei la orificiul inferior anormal plasat în cazul unei duplicaţii ureterale complete şi se datorează traseului scurt intramural, care nu mai permite ocluzia ureterului în timpul contracţiei detrusorului. Există reflux vezico-ureteral şi în cazurile cu câte un ureter de fiecare parte. Disecţia porţiunii intramurale a ureterului a arătat la copiii fără RVU un raport de 5/1 între lungimea tunelului intramural şi diametrul ureterului, în timp ce la copiii cu RVU acest raport este de doar 1,4/1. În aceste cazuri orificiul intravezical al ureterului este aproape suprapus cu cel extravezical.

6. *Cauze congenitale care împiedică evacuarea urinii în vezică*. Acestea sunt reprezentate de stenoza ureterală la strâmtoarea superioară sau la joncţiunea uretero-vezicală. Un grad moderat de îngustare a ureterului la strâmtoarea superioară poate explica unele sindroame dureroase de fosă iliacă dreaptă, care nu se rezolvă prin apendicectomie (2).

B. <u>Anomalii ale vezicii urinare</u>.

Sunt grupate în malformaţii de volum şi de formă ale rezervorului vezical - cu potenţial distructiv asupra aparatului urinar superior - şi în anomalii legate de involuţia canalului alantoidian.

1. *Atrezia vezicală* - absenţa congenitală a vezicii urinare.

2. *Hipoplazia vezicii urinare* - rară, capacitatea vezicală este redusă, orificiile ureterale se deschid frecvent ectopic.

3. *Megavezica* - este frecvent asociată cu megaureter şi se datorează atreziei plexurilor nervoase intramurale ceea ce determină un dissinergism între detrusor şi colul vezical. Consecinţa sindromului megavezică-megaureter este refluxul vezico-ureteral, care determină uretero-hidronefroză, cu tot cortegiul de semne şi simptome. Tratamentul este chirurgical şi constă în cistectomie reducţională, *tailoring* ureteral şi reimplantare ureterală în manieră anti-reflux.

4. *Vezica urinară multiloculară* - presupune existenţa a două compartimente vezicale - pe verticală sau pe orizontală - separate printr-un sept. Vezica bipartită pe orizontală are septul dispus antero-posterior care poate fi format doar din mucoasă sau şi din musculară, realizând o separaţie incompletă sau completă. Fiecare

cavitate are ureterul ei. În cazul în care nu există nici o comunicare între cele 2 compartimente, doar unul dintre ele se goleşte prin orificiul uretral iar compartimentul opus, nedrenat duce la displazia şi hipotrofia rinichiului respectiv. Tratamentul este chirurgical endoscopic şi constă în rezecţia septului. Vezica în clepsidră este compartimentată în două de un sept dispus transversal, realizând două cavităţi, superioară şi inferioară, care comunică între ele. Dacă orificiul de comunicare este larg, malformaţia este asimptomatică. Ureterele se deschid de obicei în compartimentul inferior. În cazul dificultăţii de drenaj pentru compartimentul superior tratamentul este de asemenea chirurgical, pe cale endoscopică.

5. *Diverticulii vezicali* - pot fi unici sau multipli şi spre deosebire de cei dobândiţi, cei congenitali au structura întregului perete. O localizare aparte a diverticolului congenital este la nivelul barei interureterale, deci în proximitatea orificiilor ureterale (**fig.21a6**), acolo unde se întâlnesc cele 2 porţiuni embriologice endodermală şi mezodermală ale vezicii urinare. Rezolvarea este chirurgicală, pe cale endoscopică atunci când coletul diverticulului este îngust. Când diverticulul are bază mare este necesară diverticulectomia clasică, prin abord suprapubian.

6. *Chisturile vezicale* - se găsesc de obicei la nivelul trigonului vezical şi sunt glande Brünner transformate chistic. Prin dezvoltarea lor pot deveni obstructive pentru orificiile ureterale şi pot determina uretero-hidronefroză. Tratamentul este chirurgical endoscopic şi constă în rezecţia chisturilor.

7. *Maladia colului vezical (boala Marion)* este o hipertrofie a sfincterului neted uretral care determină obstrucţie subvezicală, similară sclerozei postoperatorii de col vezical. Tratamentul este chirurgical endoscopic şi constă în incizia sau rezecţia colului vezical.

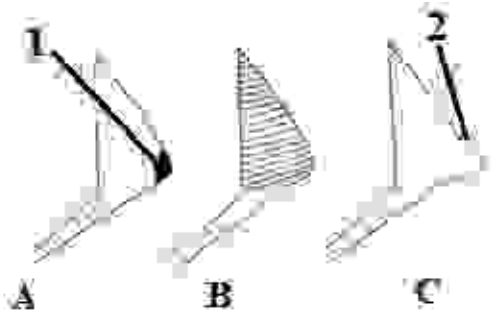

Fig.21a6 *Dezvoltarea vezicii urinare şi a diverticulului vezical.* ***A.*** *Vezica urinară normală pe secţiune, cu bara interureterală;* ***B.*** *Partea haşurată a vezicii are originea din cloacă; partea nehaşurată din vezică se dezvoltă din canalele Wolff;* ***C.*** *Localizarea frecventă a diverticulului vezical – la unirea porţiunii cloacale cu cea wolffiană a vezicii. 1. Bara interureterală; 2. Diverticul vezical (refăcut după 1)*

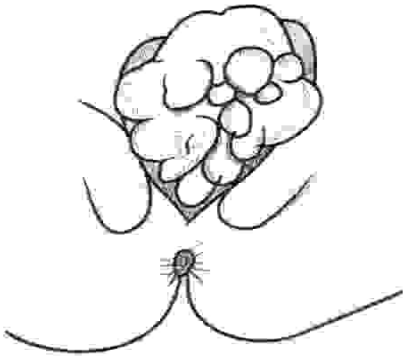

Fig.21a7 *Extrofie vezicală. Mucoasa vezicală vizibilă la peretele abdominal anterior. (refăcut după 4)*

8. *Extrofia vezicală* – (*prune-belly syndrome*) - **fig.21a7** - are o frecvenţă de 1/30.000 - 1/50.000 de nou-născuţi (4, 5). Ea se datorează opririi din dezvoltare a mezodermului pornit de la tuberculul genital, ceea ce are ca urmare persistenţa membranei cloacale care nu mai este împinsă caudal, obligând mezodermul să se dezvolte doar lateral nu şi anterior. Aceasta duce la agenezia peretelui anterior vezical, asociată cu dehiscenţa peretelui abdominal subombilical. Mucoasa vezicală va lua contact direct cu exteriorul iar anomalia se însoţeşte de regulă cu epispadias şi diastazisul oaselor pubiene. Tratamentul este complex, eminamente chirurgical.

Extrofia cloacei adaugă la extrofia vezicii urinare, imperforaţia anală, omfalocelul şi malformaţii vertebrale cu sau fără mielo-menigocel (5).

9. *Anomalii legate de involuţia canalului alantoidian spre uracă.*

Uraca este o coardă musculo-fibroasă, care la adult conectează vezica urinară de ombilic. Ea măsoară 2,5 cm la nou – născut şi 5 cm la adult. Remanenţa totală sau parţială a lumenului canalului alantoidian crează anomalii cu posibil răsunet clinic (**fig.21a8**):

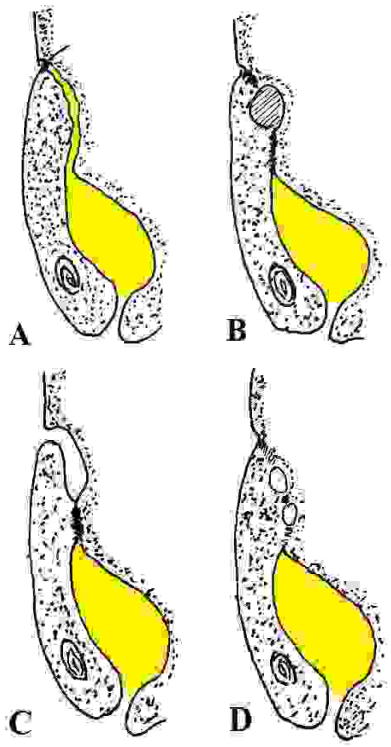

Fig.21a8 *Anomalii de involuţie a canalului alantoidian spre uracă.* ***A****. Fistulă urinară;* ***B****. Chist de uracă;* ***C****. Fistulă mucoasă;* ***D****. Lacunele Luschka. (refăcut după 1)*

–*fistula urinară ombilicală (A)* – reprezintă persistenţa în întregime a canalului alantoidian, cu scurgerea de urină prin ombilic, oridecâteori rezervorul vezical este sub tensiune;

–*fistula de uracă* este o fistulă oarbă externă datorată persistenţei porţiunii ombilicale a canalului alantoidian (C), *chistul de uracă (B)* apare prin remanenţa segmentului mijlociu, iar *fistula vezicală oarbă internă* se datorează lipsei de resorbţie a 1/3 – 1/4 vezicale a canalului alantoidian. Chistul de uracă se poate infecta, cel mai adesea la adult;

–*lacunele Luschka (D)* sunt mici cavităţi restante pe traiectul uracei, netapetate de mucoasă şi fără nici un corespondent clinic.

ANATOMIA CHIRURGICALĂ A URETERULUI PELVIN ŞI A VEZICII URINARE LA BĂRBAT

21a[1] URETERUL PELVIN (UP) LA BĂRBAT

Ureterul pelvin este delimitat cranial de încrucişarea cu vasele iliace şi caudal de meatul ureteral. Considerat în ansamblul său, ductul ureteral prezintă 2 porţiuni dilatate fuziforme, despărţite de o zonă mai îngustă. Porţiunea superioară este reprezentată de ureterul abdominal sau lombo-iliac pe care l-am dezvoltat în capitolul 19b iar porţiunea inferioară, adăpostită de pelvis, corespunde ureterului pelvin pe care-l vom descrie în continuare. Zona mai îngustă care desparte cele 2 porţiuni la strâmtoarea superioară a primit numele de *flexura marginală* şi are un diametru de 2 - 3 mm în timp ce ureterul pelvin ajunge la un diametru de 4 - 6 mm (17). La terminarea în vezica urinară ureterul prezintă o nouă îngustare permeabilă pentru o sondă ureterală de 2 mm (6).

Proiecţii. Descriere.

Flexura marginală se proiectează la unirea 1/3 laterale cu 1/3 mijlocie a liniei bispinoase, care uneşte cele 2 SIAS sau acolo unde verticala ridicată din spina pubelui încrucişează aceiaşi linie bispinoasă. Acesta este *punctul ureteral mijlociu* Hallé, care este dureros în cazul unei dilataţii ureterale supraiacente bruşte. Porţiunea intravezicală şi orificiul de deschidere vezical se poiectează pe peretele anterior al rectului, imediat deasupra bazei prostatei şi constituie

CAPITOLUL 21
ORGANELE PELVINE LA BĂRBAT

21b. PROSTATA, URETRA POSTERIOARĂ, CANALUL DEFERENT ABDOMINO-PELVIN ŞI VEZICULA SEMINALĂ

21b[1]
PROSTATA (P.)

Prostata este un organ fibro-musculo-glandular alcătuit din glande exocrine tubulo-acinoase înconjurate de fibre musculare netede şi de ţesut fibro-elastic. Ea este situată între vezica urinară şi diafragma uro-genitală, la întretăierea căilor terminale genitale (canalele ejaculatorii) şi urinare (uretra prostatică), pe care le înconjoară. Secreţia glandelor P. reprezintă cea mai mare parte a lichidului seminal, căruia îi conferă un *ph* alcalin necesar înaintării spermatozoizilor iar elementele musculare participă prin contracţia lor la proiectarea în afară a acestui lichid în actul ejaculării. Practic ansamblul cervico-uretro-prostatic este un complex morfo-funcţional, care se comportă ca un tub muscular neted de 25 - 30 mm întărit în partea distală cu fibre striate şi care este înconjurat de un organ glandular.

Anatomo – topografic, P. este situată în etajul subperitoneal al micului bazin, deci în spaţiul cuprins între seroasa peritoneală şi planşeul pelvin în plan cranio-caudal şi între vezica urinară şi rect în plan antero-posterior. Din punct de vedere clinic, datorită situării sale şi a relaţiilor strânse cu tractul urinar şi cu aparatul genital, prostata deţine o pondere mare în patologia masculină uro-genitală, iar actul chirurgical poate avea implicaţii asupra structurilor care o străbat după cum urmează (11):

1. Chirurgia cervico-prostatică influenţează micţiunea, fertilitatea şi sexualitatea, efecte care trebuiesc cunoscute de chirurg şi spuse preoperator bolnavului:

- asupra micţiunii actul chirurgical este lipsit de urmări dacă se păstrează intactă musculatura netedă submontanală şi sfincterul striat (extern). Orice intervenţie chirurgicală care respectă uretra submontanală nu va compromite continenţa urinară. Intervenţiile chirurgicale care distrug uretra submontanală, care descentrează colul vezical (cale falsă sau lob uitat), care imobilizează buzele colului vezical (scleroză) sau care reduc calibrul colului vezical prin retracţie cicatricială, duc în final la o jenă sau chiar la oprirea evacuării vezicii;

- asupra fertilităţii are influenţă datorită suprimării sfincterului vezical intern, care în mod normal împiedică refluarea spermei în vezica urinară în momentul ejaculării. Lipsa acţiunii sfincterului intern ca şi extirparea unui segment din uretra prostatică compromit deci fertilitatea. Aceste eventualităţi cunoscute după adenomectomia de prostată sunt posibile după orice rezecţie cervicală (prin chirurgie deschisă sau pe cale endouretrală). Practic pacienţii vor trebui atenţionaţi că fertilitatea le va fi abolită, însă că virilitatea le este conservată după orice ablaţie a colului vezical sau a porţiunii craniale a prostatei;

- asupra sexualităţii are influenţă majoră prostatectomia radicală, care suprimă atât fertilitatea cât şi virilitatea (dacă nu se conservă bandeletele neuro-vasculare).

2. Modificările patologice tisulare intraprostatice împart leziunile tumorale în clivabile (enucleabile) şi neclivabile. Formaţiunile clivabile sunt cele benigne, iar cele neclivabile - de cele mai multe ori maligne - infiltrează ţesuturile din jur aşa încât extirparea lor necesită o disecţie minuţioasă cu bisturiul electric (*sharp dissection*).

Embriogeneză şi anomalii de dezvoltare.

Prostata îşi începe dezvoltarea în luna 3-a intrauterină prin 3 - 5 muguri crescuţi din epiteliul uretrei posterioare (50) stimulaţi de hormonii androgeni secretaţi de gonade. Histologic există 2 forme de epiteliu glandular: epiteliu periferic sau epiteliu glandular prostatic adevărat, care se naşte din elemente de tip Wolffian - şi glandele periuretrale, care apar din sinusul uro-genital ca o continuare a vezicii urinare, odată cu creşterea în vârstă (51). Prin proliferarea acestor 2 tipuri epiteliale iau naştere lobii primitivi ai prostatei, în număr de 5.

Primordiul sfincterului extern (striat) apare în jurul porţiunii iniţiale a uretrei, înainte de proliferarea mugurilor uretrali, care-şi încep activitatea organo-formatoare în direcţie posterioară, fiind deci la început în interiorul perimetrului viitorului sfincter extern (25). După naştere şi în adolescenţă lobii laterali se dezvoltă spre anterior unde fuzionează şi formează comisura (29).

La naştere prostata este constituită ca organ, cu o greutate de aproximativ 1 gr dar deja i se pot distinge cei 5 lobi. Ea creşte în dimensiuni până la vârsta pubertăţii, apoi în ritm şi mai alert până la 25 de ani când ajunge la mărimea celei de la adult.

Dezvoltarea insuficientă a prostatei se observă în stările intersexuale şi la băieţii cu o insuficientă creştere a testiculelor. Îngustarea congenitală a colului vezicii urinare în zona de joncţiune cu prostata poate produce obstrucţie prin obstacol subvezical (scleroza congenitală de col vezical – boala Marion). Valvele congenitale ale uretrei prostatice (plici mucoase circumferenţiale sau limitate la un arc de cerc) pot provoca uropatii obstructive, iar chistele mülleriene congenitale predispun la infecţie şi obstrucţie (50).

Anatomia prostatei la adult.

Formă, dimensiuni

Prostata are *forma* unei castane, cu baza orientată cranial spre vezică, vârful îndreptat caudal spre diafragma uro-genitală, cu o faţă anterioară, o faţă posterioară şi două feţe infero-laterale. Baza prostatei prezintă un versant anterior unde se găseşte porţiunea iniţială a uretrei prostatice înconjurată de sfincterul neted al vezicii urinare şi un versant posterior înclinat postero-caudal şi divizat de o proeminenţă transversală într-o comisură prespermatică şi o altă comisură retrospermatică (34). Faţa anterioară este aproape verticală, iar faţa posterioară este convexă, îndreptată postero-caudal, prezentându-se la tuşeul rectal sub aspectul a două proeminenţe uşor bombate - „lobii laterali”- despărţiţi printr-un şanţ median slab pronunţat.

Consistenţa prostatei este ferm-omogenă şi elastică, diferită de a ţesuturilor din jur, iar suprafaţa ei este netedă. Odată cu înaintarea în vârstă consistenţa devine uniform mai dură şi mai puţin elastică. Orice modificare localizată de consistenţă, are de cele mai multe ori un substrat anatomo-patologic. *Greutatea* prostatei normale la adult este de aproximativ 20 gr iar ca *dimensiuni* P. măsoară 3 cm cranio-caudal, 4 cm transversal şi 2 cm antero-posterior. P. creşte la pubertate şi ajunge la mărimea de 20 / 25 / 15 mm (24) iar dimensiunile de la adult le atinge în jurul vârstei de 20 de ani. La TR se poate măsura doar diametrul cranio-caudal (înălţimea) şi diametrul transversal (lăţimea). După 45-50 de ani P. suferă un proces lent de hiperplazie.

Volumul P. variază între 19,2±4 cm³ între 20 şi 29 de ani, cu prezenţa de calcificări intraprostatice la 23,1% dintre subiecţi, pentru ca între 60 şi 69 de ani volumul glandei să crească la 35,5±12,5 cm³, iar calcificările să ajungă la 83% (53). La examenul ecografic transrectal efectuat la ultima categorie de vârstă, zonele hiperecogene au reprezentat 59,2%, zonele hipoecogene 11% iar prezenţa de chiste a fost constatată la 16,8% dintre cei investigaţi. Practic examenul ecografic amănunţit al prostatei a fost normal la 29% dintre subiecţii sub 40 de ani şi doar la 5% dintre cei de peste 40 de ani (53). Deşi încă de la nou-născut i se descriu prostatei 5 lobi (anterior, posterior, median şi 2 lobi laterali), la examenul clinic prin TR se identifică doar

2 lobi laterali, separaţi printr-un şanţ median. Inconstant la examenul clinico-imagistic se descrie şi un lob median, nepalpabil prin tuşeul rectal, dar vizibil ecografic. Având în vedere slaba dezvoltare a lobului anterior recunoaştem la împărţirea macroscopică doar 4 lobi : doi lobi laterali situaţi pe părţile laterale, mai voluminoşi dorsal de uretră, uniţi printr-un istm ventral de uretră, lobul median (sediul cel mai frecvent al adenomului de prostată) aflat dorsal de colul vezical şi cranial de un plan oblic ce trece prin ductele ejaculatoare şi lobul posterior (sediul cel mai frecvent al cancerului de prostată) situat în partea dorso-caudală a glandei (1), deci caudal de planul oblic prin ductele ejaculatoare (**fig21b¹1)**.

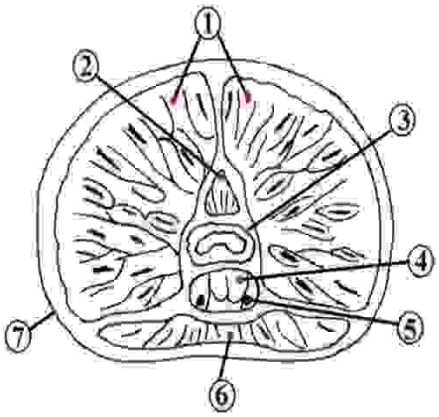

Fig.21b¹1 *Structura macroscopică a prostatei. 1. Lobii laterali; 2. Lobul anterior; 3. Uretra prostatică; 4. Lobul median; 5. Duct ejaculator; 6. Lobul posterior; 7. Pseudocapsula.*

Loja prostatică. Mijloace de fixare ale glandei. Rapoartele extrinseci ale prostatei.

In primele decade de viaţă prostata nu are o capsulă distinctă anatomic, organul venind în raport direct cu structurile din jur printr-un ţesut nesistematizat compus din numeroase fibre musculare netede, ţesut conjunctiv, vase de sânge, limfatice şi nervi. Odată cu înaintarea în vârstă şi cu schimbările de volum declanşate la fiecare act sexual, se formează în jurul prostatei o pseudo-capsulă fibroasă, ca o mecano-structură menită să protejeze prostata de contactul compresiv cu ţesuturile învecinate. În cazul unei hiperplazii benigne, presiunea periferică exercitată de adenom pe ţesutul conjunctiv periprostatic structurează o capsulă prostatică chirurgicală; ea va putea fi folosită ca un veritabil plan de clivaj, dar ea poate conţine şi elemente glandulare normale, care să degenereze malign. Loja prostatică este delimitată de această structură inextensibilă la care contribuie fibre de colagen şi fibre elastice provenite din fasciile limitrofe, în principal din foiţa visceală desprinsă din fascia endopelvină şi care înveleşte toate organele, vasele şi nervii din excavaţia pelvină (9, 19). Practic la această atmosferă densă fibroasă peri-prostatică mai contribuie şi fascia prostato-peritoneală Denonvilliers (**fig.21b¹2**).

Această fascie este plasată posterior de prostată, pe care o desparte de faţa anterioară a rectului. Ea acoperă şi faţa posterioară a veziculelor seminale.

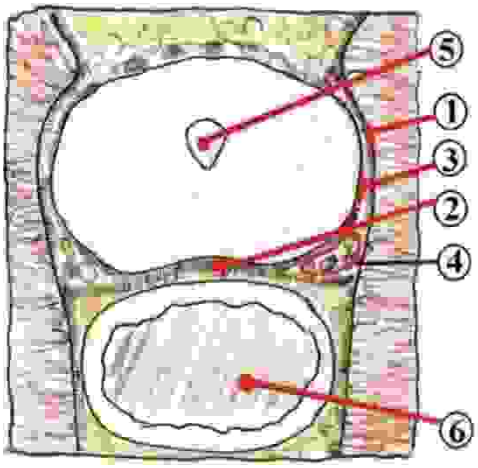

Fig.21b¹2 *Structuri fasciale periprostatice. 1. Fascia endopelvină; 2. Fascia Dennonvilliers; 3. Fascia prostatică; 4. Mănunchiul vasculo-nervos postero-lateral Walsh; 5. Uretra; 6. Rect. (refăcut după 31)*

Capsula (fascia) proprie a P. acoperă în întregime prostata şi trimite prelungiri în stroma fibro-musculară a glandei, în special de la nivelul feţelor anterioară şi antero – laterală (**fig.21b¹3**). Lateral fascia P. fuzionează cu foiţa parietală a fasciei endopelvine, iar posterior nu poate fi separată de fascia Denonvilliers (44). În

planul acestor structuri conjunctive protectoare circulă vasele şi nervii care vin dinspre pereţii pelvisului spre prostată.

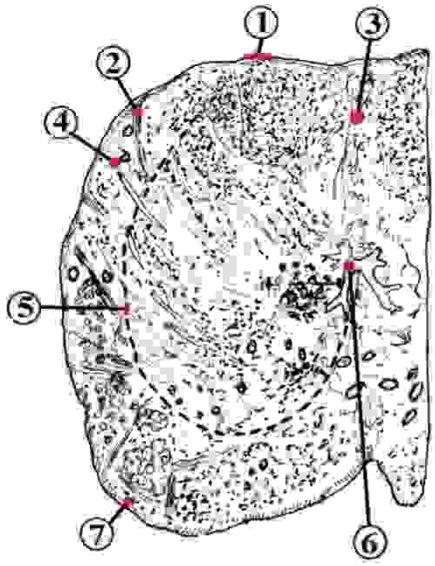

Fig.21b¹3 *Secţiune transversală prin prostată. 1. Capsula prostatică; 2. Sept conjunctivo-muscular; 3. Stroma centrală; 4. Glandele principale ale prostatei; 5. Linia punctată arată direcţia canalelor glandulare principale care se varsă în uretră lateral de veru montanum (6); 7. Glandele submucoase. (refăcut după 49)*

Loja prostatei îi permite acesteia o mobilitate redusă, întrucât glanda este intim aderentă la ea. În literatură se discută încă dacă se poate accepta sau nu existenţa unei capsule anatomice a prostatei: unii o declară ferm, alţii o neagă la fel de ferm. Brooks descrie capsula prostatei drept o structură distinctă formată din fibre de colagen, fibre elastice şi numeroase fibre musculare netede, care fuzionează posterior cu fascia Denonvilliers şi anterior cu fascia pelvină. Pe de altă parte o serie de studii prin care s-au confruntat date histologice şi ecografice au ajuns la concluzia că de cele mai multe ori nu se poate evidenţia o capsulă a prostatei ca structură histologică, iar ceea ce se descrie sub acest nume este mai degrabă o extensie a stromei fibro-musculare a prostatei (41, 52). Pentru chirurgia prostatei şi pentru mecanismele de extensie ale proceselor care interesează organul, un rol aparte îl joacă *fascia Denonvilliers* (septul recto-vezical, fascia recto-genitală, fascia prostato-peritoneală). În timp ce unii o consideră ca pe un rezultat al obliterării prin acolarea fundului de sac peritoneal (19, 20, 21), pentru alţii este o simplă condensare mezenchimală (5, 46). Fascia Denonvilliers reprezintă o importantă barieră în calea difuziunii proceselor maligne şi a celor septice între rect pe de-o parte şi blocul vezico-prostatic, pe de altă parte (28). Această structură densă este mai aderentă la prostată decât la rect. Ea vine anterior în contact intim cu capsula (fascia) prostatei, posterior cu teaca proprie a rectului, iar inferior cu muşchiul recto-uretral Roux-Henlé. Spaţiul dintre cele 2 foiţe ale fasciei Denonvilliers poate fi identificat intraoperator prin disecţie atentă, el fiind decolabil şi avascular. Gosset şi Proust (citaţi de Grégoire - 21) arată că semnul unei disecţii intraoperatorii corecte este aspectul alb-sidefiu al celor 2 foiţe şi absenţa oricărei sângerări. Folosind acest spaţiu decolabil ei au descris calea de abord perineală a prostatei (21). Contactul foiţei parietale a fasciei endopelvine cu fascia Denonvilliers şi cu fascia proprie a rectului formează litera "H". La locul de întâlnire al laturii orizontale cu laturile verticale ale literei H circulă vertical mănunchiul vasculo-nervos descris de Walsh, plasat postero-lateral faţă de P. şi înconjurat de o teacă conjunctivă (**fig.21b¹4**).

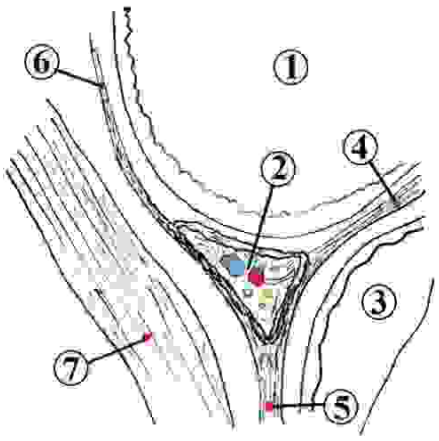

Fig.21b¹4 *Relaţiile fasciilor din jurul prostatei (1) cu mănunchiul neuro-vascular Walsh (2); 3. Rectul; Între rect şi prostată: fascia Denonnvilliers (4); 5. Componenta rectală a fasciei sacro-recto-genito-pubiene Delbet; 6. Fascia endopelvină parietală; 7. Muşchiul ridicător anal. (modificat după 10)*

Din el pleacă etajat vasele şi nervii prostatei (28). Prostata este fixată anterior prin *ligamentele pubo-prostatice* şi prin *şorţul detrusorului* descris de Myers. Ligamentele pubo-prostatice pornesc din partea postero-inferioară a pubisului şi se îndreaptă posterior pentru a se prinde de capsula P. Vena dorsală a penisului trece printre cele 2 ligamente drept şi stâng. Şorţul detrusorului reprezintă extensia caudală a musculaturii longitudinale a detrusorului vezical, fiind constituit dintr-un amestec de fibre musculare netede şi plexuri venoase. Această structură conjunctivo-musculo-vasculară fuzionează lateral cu arcada de reflexie a foiţei parietale endopelvine, care devine foiţă viscerală iar caudal se continuă cu ligamentele pubo-prostatice. Peretele anterior al lojei prostatice este întărit şi dinspre caudal de o structură fibroasă destul de rezistentă, care urcă dinspre foiţa superioară a diafragmei uro-genitale până la ligamentele pubo-vezicale de care aderă intim. Ea poate fi cu greu separată de P. şi delimitează posterior spaţiul îngust retro-pubian în care se găseşte plexul venos Santorini şi ţesut adipos alveolar. Marginile ei laterale se continuă cu septurile sacro-recto-genito-pubiene Delbet. Cele 2 septuri Delbet cu dispoziţie sagital-oblică antero-posterioară au faţa lor externă sudată la fascia endopelvină care acoperă muşchiul ridicător anal iar inferior se unesc cu foiţa superioară a diafragmei uro-genitale. Peretele inferior al lojei prostatei este constituit din foiţa superioară a diafragmei uro-genitale. Toate aceste structuri fibroase pe care le-am descris în jurul prostatei ţin organul fix în lojă. Prin tuşeul rectal se poate ridica blocul prostato-vezical cu 2 cm în timp ce lateral nu există nici o mobilitate.

În ceea ce priveşte *rapoartele extrinseci*, baza prostatei vine în raport antero -superior cu colul vezical, al cărui suport îl reprezintă, apoi cu orificiul intern uretral şi cu sfincterul intern neted (**fig.21b¹5**). De asemenea, prin porţiunea mijlocie, baza prostatei are raporturi cu trigonul vezical, cu ampulele canalelor deferente, cu veziculele seminale şi cu canalele ejaculatoare. În această porţiune se află zona glandulară periuretrală ce înconjoară uretra prostatică şi a cărei hipertrofie duce la apariţia lobului median şi la formarea *bas-fond*-ului vezical. Vârful prostatei se sprijină pe diafragma uro-genitală şi pe muşchiul transvers profund al perineului. Lateral, vârful are raporturi cu muşchiul ridicător anal şi cu fascia superioară a diafragmei pelvine. Posterior de vârf se află septul recto-prostatic, străbătut de fibre ale muşchiului recto-uretral.

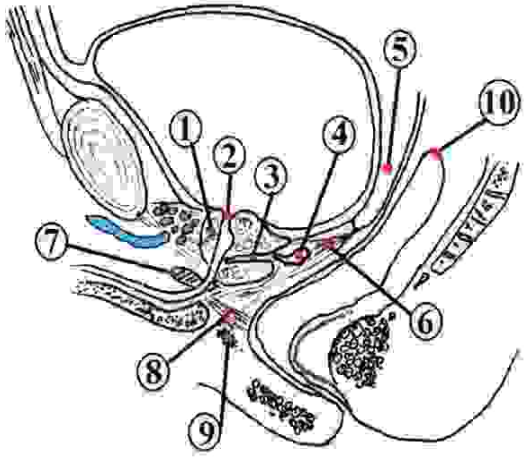

Fig.21b¹5 *Secţiune mediosagitală prin prostată. 1. Prostata; 2. Uretra prostatică; 3. Duct ejaculator; 4. Vezicula seminală; 5. Fundul de sac Douglas; 6. Fascia Dennonvilliers; 7. Diafragma uro-genitală; 8. Muşchiul recto-uretral; 9. Nodul fibros al perineului; 10. Rect. (refăcut după 38)*

Faţa anterioară a P. este în raport cu 1/3 inferioară a simfizei pubiene, de care se leagă prin ligamentele pubo-prostatice (**fig.21b¹6**). Acestea reprezintă limita inferioară a spaţiului retropubian Retzius, care conţine plexul venos prostatic Santorini, ramuri din arterele ruşinoase interne şi vezicale anterioare - şi fibre nervoase cu rol important în erecţie. Raportul P. cu ½ inferioară a feţei posterioare a simfizei pubiene neacoperită de muşchi, crează o vulnerabilitate a osului la infecţiile prostatei (osteite pubiene). Venele retrosimfizare Santorini drenează caudal spre vena dorsală a penisului iar cranial spre venele vezicale anterioare.

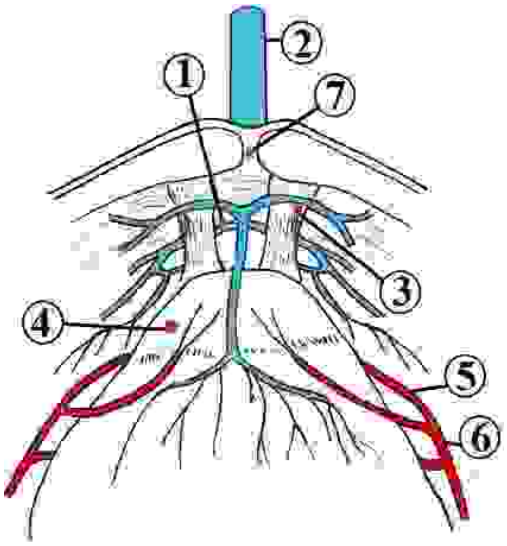

Fig.21b¹6 *Raporturile anterioare ale prostatei.* *1. Plexul venos prevezical; 2. Vena dorsală a penisului; 3. Ligamentele prostato-pubiene; 4. Prostata; 5. Artera prostatică; 6. Artera vezico-prostatică; 7. Simfiza pubiană.,*

Faţa posterioară vine în raport cu peretele anterior al rectului prin intermediul fasciei prostato-peritoneale Denonvilliers, ceea ce face ca prostata să fie accesibilă palpării prin tactul rectal. Fascia reprezintă o importantă barieră pentru extensia locală a proceselor maligne sau infecţioase ale prostatei (28). Faţa posterioară este străbătută de şanţul median, puţin pronunţat, evidenţiat tot prin tuşeu rectal. Raportul posterior al prostatei cu rectul explică tenesmele rectale din prostatite şi simptomatologia urinară joasă iritativă din rectite. De asemenea, raportul cu rectul permite efectuarea unor manevre chirurgicale urologice, cum sunt puncţia biopsie prostatică ecoghidată transrectal în suspiciunea de adenocarcinom prostatic sau golirea unui abces prostatic prin abord transrectal. Fascia Denonvilliers se îngroaşă deasupra prostatei şi înglobează veziculele seminale şi porţiunea terminală a canalelor ejaculatorii, de care este greu de separat. Caudal de prostată fascia se îndreaptă spre centrul fibros al perineului, de care este despărţită prin muşchiul recto-uretral.

Feţele laterale au raporturi cu muşchiul ridicător anal şi cu fascia acestuia. Prostata ia contact cu prelungirile anterioare ale foselor ischio-rectale (anale), ceea ce explică simptomatologia urinară din abcesele şi flegmoanele ischio-rectale sau posibilitatea fuzării unui abces prostatic în fosa ischio-rectală. Spaţiile latero-prostatice sunt avasculare până la diafragma uro-genitală (membrana perineală) şi această zonă lipsită de vase permite un clivaj exsang până la planşeul pelvin, de-o parte şi de alta a uretrei membranoase (15), vasele latero-prostatice fiind situate în septurile Delbet sacro-recto-genito-pubiene unde alcătuiesc plexurile venoase latero-prostatice. Rapoartele postero-laterale ale P. se complică datorită convergenţei unor septuri conjunctive. Astfel cele 2 lame parasagitale sacro-genito-pubiene se îndreaptă posterior uşor divergent pentru a înconjura pereţii laterali ai rectului. Acolo unde ele îşi pierd paralelismul, se găseseşte plasat vertical mănunchiul vasculo-nervos Walsh genito-vezical (**vezi fig.21b¹4**). Manevra preconizată de Dufour şi Mouktar - deschiderea spaţiului pelvi-rectal superior şi dezlipirea fasciei Denonvilliers până la planşeul pelvin - permite "pediculizarea "pe câţiva mm a formaţiunilor vasculo-neuro-conjunctive pe marginea postero-laterală a prostatei, de la bază spre vârf (**fig.21b¹7**).

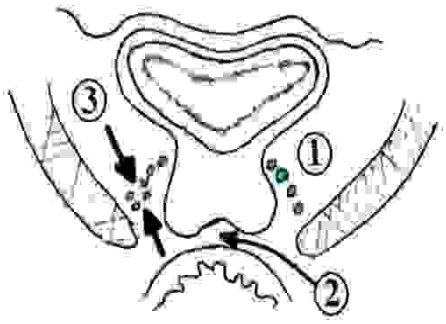

Fig.21b¹7 *Pediculizarea pachetului venos lateroprostatic (1) prin clivaj inter-recto-prostatic (2) şi în spaţiul pelvi-subperitoneal superior Richet (3). (refăcut după 35)*

La polul caudal vârful prostatei se opreşte imediat deasupra diafragmei uro-genitale, care este traversată de uretra

CAPITOLUL 21
ORGANELE PELVINE LA BĂRBAT

21c. RECTUL ŞI CANALUL ANAL LA BĂRBAT

Rectul reprezintă porţiunea terminală a tubului digestiv infradiafragmatic; aflat în planul median al corpului, rectul continuă colonul sigmoid de la nivelul vertebrei a 3-a sacrate şi se continuă cu canalul anal cu care face un tot funcţional. Rectul şi canalul anal asigură continenţa şi evacuarea materiilor fecale printr-o interacţiune complexă între factorii neurologici, hormonali, humorali şi anatomici.

Puţine sunt ariile anatomice în care acţionează chirurgul general şi în care să fi asistat, în ultimele două decenii la schimbări atât de profunde ale principiilor de tehnică şi tactică operatorie aşa cum s-a întâmplat cu anatomia chirurgicală a rectului în cazul extirpării tumorilor canceroase. De la extragerea rectului tumoral cu mâna introdusă intersacro-rectal, am ajuns astăzi la disecţia minuţioasă a "planului sfânt"al lui Heald, cu rezultate imediate şi la distanţă pe un dublu plan: scăderea ratei de recidive locale, scăderea sechelelor neurologice privind vezica urinară la ambele sexe şi păstrarea funcţiilor sexuale la bărbat.

Termenul de *mezorect* în concepţia lui Heald a permis realizarea operaţiei de extirpare totală a mezorectului (TME în abrevierea internaţională sau ETM în cea românească). Înţelegerea formării *mezorectului* are o bază embriologică.

Embriologia rectului şi a canalului anal. Anomalii cu interes chirurgical.

Din ansa caudală a intestinului primitiv (intestinul posterior sau *metenteron*) se dezvoltă 1/3 stângă a colonului transvers, colonul descendent, colonul sigmoid, rectul şi porţiunea superioară a canalului anal situată deasupra *liniei dentate* (*pectinată*).

Partea distală a canalului anal situată sub linia pectinată nu derivă embriologic din intestinul posterior, ci dintr-o invaginaţie ectodermală a porţiunii sale terminale numită *cloacă.* Cloaca este separată de proctodeum prin intermediul membranei cloacale care este tapetată pe faţa dinspre proctodeum (inferioară) cu ectoderm, iar pe faţa dinspre cloacă (superioară) cu endoderm (**fig.21c1**).

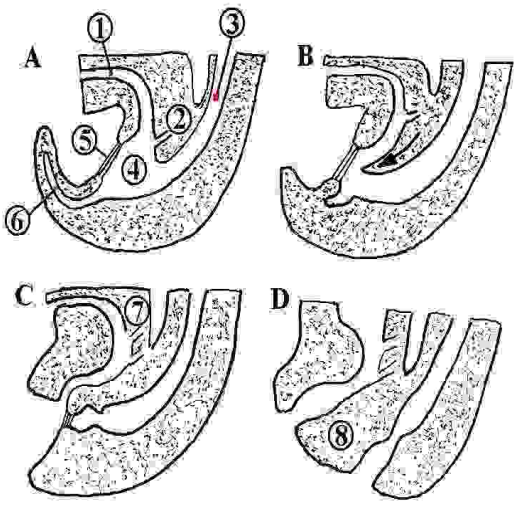

Fig.21c1 *Etape în formarea conductului recto-anal.* ***A***. *Embrion de **7,5 mm** 1. Canal alantoidian; 2. Canalul Wolff; 3. Intestinul caudal; 4. Cloaca; 5. Placa de închidere a cloacei; 6. Terminarea intestinului caudal în rudimentul de coadă;* ***B***. *Embrion de **9,4 mm** Începe să se dezvolte septul uorectal (✓);* ***C***. *Embrion de **17,5 mm** Septul uro-rectal desparte complet porţiunea uro-genitală de porţiunea ano-rectală a cloacei. Apare şi mugurele ureteral -7-;* ***D***. *Embrion de **42 mm** Se dezvoltă corpul perineal -8-.*

Intestinul posterior prezintă doar mezenter dorsal, care se întinde până la nivelul regiunii cloacale. Rectul şi mezenterul său dorsal sunt aplicate pe concavitatea sacrului şi a coccisului, iar

peritoneul dispare în timpul vieţii embrionare, fiind înlocuit cu un ţesut conjunctiv fibro-areolar, care reprezintă un plan avascular şi permite o disecţie chirurgicală practic nesângerândă.

În viaţa intrauterină, peritoneul de pe faţa antero-laterală a rectului coboară şi ajunge în contact cu muşchii diafragmei pelvine. Astfel, fundul de sac Douglas embrionar se întinde practic până la planşeul pelvin, configuraţie care persistă până la sfârşitul lunii a 4-a (17). După ce acoperă faţa anterioară a rectului embrionar, peritoneul rectal se reflectă la bărbat peste faţa posterioară a prostatei, veziculelor seminale şi vezicii urinare, iar la femeie peste întreaga lungime a peretelui posterior al vaginului şi uterului. Foiţele peritoneale rectală şi genito-vezicală (bărbat) sau rectală şi genitală (femeie) vin în contact şi fuzionează una cu alta, rezultând o structură fibroasă bilaminară, numită *fascia Denonvilliers* - la bărbat şi *sept rectovaginal* - la femeie.

La adult, rectul superior rămâne acoperit de peritoneu pe feţele anterioară şi laterale, rectul mijlociu doar pe faţa anterioară, iar restul rectului este extraperitoneal. Atmosfera conjunctivo-grăsoasă din jurul rectului este menţinută in situ de *fascia propria* a rectului. Ţesutul conjunctivo-adipos delimitat la exterior de fascia rectului înconjoară circumferenţial rectul şi conţine vase de sânge, vase limfatice, limfonoduli şi nervi. Întrucât în această atmosferă vasculo-limfo-conjunctivă se produc primele metastaze în cancerul de rect, iar fascia rectului constituie prima barieră împotriva extinderii loco-regionale a cancerului de rect, excizia chirurgicală în cancerul de rect trebuie să includă tot ţesutul care provine din mezenterul dorsal (numit *mezorect* de Heald) şi care este cuprins în interiorul acestei anvelope denumită *fascia propria* a rectului.

Porţiunea terminală a rectului şi canalul anal au o dezvoltare embriologică particulară cu implicaţii în patologia noncanceroasă, dar îndeosebi în carcinologie.

Partea terminală a intestinului primitiv posterior - numită *cloacă* - este un sac endodermal, în care în săptămîna a 5-a de dezvoltare intrauterină se deschide posterior intestinul caudal, iar anterior – canalul alantoidian. În săptămâna a 6-a apare un sept de origine mezodermală *(septul uro-rectal)* care împarte cloaca într-un *sinus uro-genital* (anterior) şi un *sinus ano-rectal* (posterior) (**vezi fig.21c1B**). Acest sept mezodermal fuzionează cu membrana cloacală în săptămâna a 7-a şi formează corpul perineal. Membrana cloacală se împarte într-o porţiune ventrală mai largă (membrana uro-genitală) şi o porţiune dorsală mai redusă (membrana anală). Din sinusul urogenital se dezvoltă partea supratrigonală a vezicii urinare, care se continuă în sus cu uraca, în timp ce partea trigonală şi uretra prostatică se formează din extremitatea inferioară a canalului Wolff (canalul metanefric). La joncţiunea dintre cele două părţi se pot produce diverticuli vezicali congenitali. Din sinusul ano-rectal se dezvoltă partea inferioară a rectului şi porţiunea din canalul anal situată deasupra liniei pectinate, în timp ce din proctodeum se desvoltă canalul anal situat sub linia pectinată (**fig.21c2**). În săptămâna a 8-a membrana anală se rupe. Se consideră că linia pectinată observată la canalul anal este locul unde a fost inserată membrana anală.

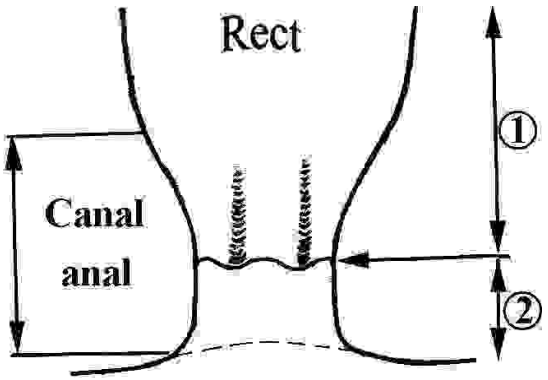

Fig.21c2 *Originea embriologică diferită a rectului (1) şi canalului anal anatomic (2) explică diferenţele de vascularizaţie, inervaţie şi drenaj limfatic ale celor două segmente (reprodus după 77)*

Din mezodermul din jurul cloacei se dezvoltă muşchii sfincter anal extern, transvers superficial al perineului, bulbo-spongios şi ischio-cavernos. Originea embriologică comună explică de ce toţi aceşti muşchi sunt inervaţi de nervul ruşinos.

Originea embriologică diferită a celor două porţiuni ale conductului ano-rectal explică de ce porţiunea superioară – care este de origine endodermală este vascularizată de artera rectală superioară, ram terminal al arterei mezenterice inferioare, drenează venos în vena mezenterică inferioară şi apoi în vena portă, curentul limfatic se face spre limfonodulii mezenterici inferiori, iar inervaţia este de tip vegetativ. În schimb, porţiunea inferioară situată sub linia pectinată derivă din ectodermul proctodeumului, este vascularizată de arterele rectale inferioare, ramuri ale arterelor ruşinoase interne, drenează venos spre venele ruşinoase interne, care se varsă în venele iliace interne, curentul limfatic conduce spre limfonodulii inghinali superficiali, iar inervaţia este de tip somatic prin nervul rectal inferior, ram al nervului ruşinos intern.

Tipul diferit de epiteliu de acoperire şi inervaţia diferită ne explică de ce tumorile segmentului superior al canalului anal şi cele rectale sunt adenocarcinoame şi nu dor, în timp ce tumorile porţiunii inferioare a canalului anal sunt carcinoame scuamoase şi sunt intens dureroase.

Menţionăm ca o particularitate a evoluţiei embrionare că sfincterul anal extern se formează la locul unde îl găsim în mod normal, indiferent dacă ansa caudală se termină în deget de mănuşă, dacă există o atrezie a canalului anal sau dacă rectul se deschide în alt loc (104).

Anomalii congenitale de interes chirurgical.

Malformaţiile anorectale (**MAR**) sunt reprezentate de un spectru larg de anomalii congenitale care afectează canalul anal şi rectul cu repercusiuni directe asupra tractusuri urinar şi genital. Frecvenţa lor variază între 1/1500 şi 1/5000 de naşteri (62). Sunt incriminaţi îndeosebi factori epigenetici întrucât predispoziţia familială este scăzută. Peste 1/2 din copiii cu malformaţii ano-rectale prezintă alte anomalii congenitale asociate (90).

Lipsa de resorbţie a membranei anale dă *imperforaţia anală*. În clinică se întâlnesc *atrezii de rect, fistule recto-vezicale* (**fig.21c3A**), *fistule recto-uretrale* (**fig.21c3B**) sau *persistenţa cloacei* prin lipsa de dezvoltare a septului recto-vezical.

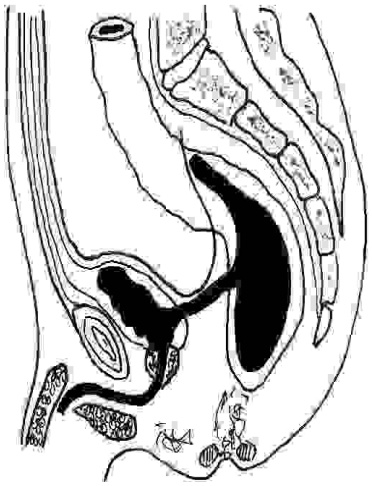

Fig.21c3A *Imperforaţie anală cu fistulă recto-vezicală. (modificat după 53)*

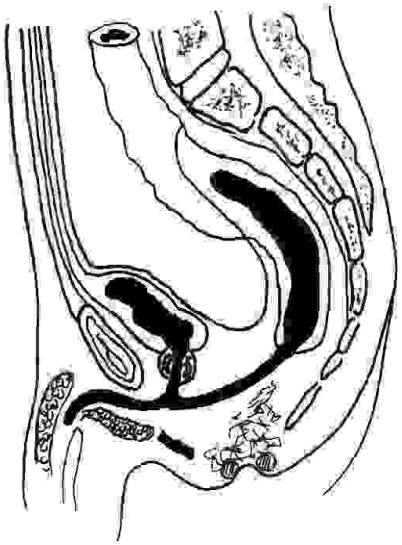

Fig.21c3B *Imperforaţie anală cu fistulă recto-uretrală. (modificat după 53)*

Tabel I. *Clasificarea Wingspread (după 80)*

Nivelul anomaliilor ano-rectale	*Masculin*	*Feminin*
Înaltă	1. Agenezie anorectală a. Cu fistula recto-vezicală; b. Fără fistulă; 2. Atrezie de rect	1. Agenezie ano-rectală a. Cu fistula recto-vaginală; b. Fără fistulă; 2. Atrezie de rect
Intermediară	1. Fistulă recto-uretrală. 2. Agenezie anală fără fistulă.	1. Fistulă recto-vestibulară. 2. Fistulă recto-vaginală. 3. Agenezia anală fără fistulă.
Joasă	1. Fistulă ano-cutanată. 2. Stenoza anală.	1. Fistulă ano-vestibulară. 2. Fistula ano-cutanată. 3. Stenoză anală.
Combinată	1. Malformaţie rară.	1. Persistenţa cloacei. 2. Malformaţii rare.

Clasificarea Wingspread foloseşte criterii anatomice şi împarte MAR în înalte, intermediare şi joase (**Tabelul I**). Principalele obiective ale corecţiei chirurgicale a acestor anomalii privesc conservarea funcţiei sexuale, a continenţei urinare şi a continenţei anale.

Conform clasificării Wingspread, tratamentul MAR joase este urmat de rezultate bune privind continenţa în comparaţie cu MAR înalte, în care rezultatul tratamentului chirurgical este nesatisfăcător în ceea ce priveşte funcţia ano-rectală şi calitatea vieţii (87).

RECTUL ŞI CANALUL ANAL LA BĂRBAT

Definiţie, localizare topografică, repere.

Rectul.

Limite. Rectul la bărbat este un organ pelvi-perineal, plasat în concavitatea sacrată - şi se termină la 2 - 3 cm în faţa vârfului coccisului. Privită în plan sagital, partea terminală a tubului digestiv se angulează întâi anterior (curbura sacrată) apoi posterior (curbura perineală), traversează muşchii ridicători anali şi se continuă spre în jos cu canalul anal. Vom descrie rectul şi canalul anal împreună întrucât ele reprezintă o unitate funcţională, fiind corelate în reflexul de defecaţie, apoi se explorează împreună în clinică prin tuşeul rectal (TR) şi prin rectoscopie, iar aprecierea lungimii rectului şi a localizării proceselor patologice intrarectale se face pornind de la *linia ano-cutanată*.

Limita superioară a rectului sau *joncţiunea recto-sigmoidiană* este plasată în mod diferit fiind considerată fie:

– în dreptul articulaţiei sacro-iliace stângi;

– la nivelul vertebrei S3;

– la nivelul unde dispare mezocolonul sigmoid şi ansa digestivă devine fixă;

– acolo unde dispar haustrele şi apendicii epiploici;

– acolo unde artera rectală superioară se divide într-o ramură dreaptă şi o ramură stângă, la nivel endoscopic acolo unde mucoasa plicaturată a colonului devine netedă;

– convenţional la 15 cm de linia ano-cutanată, măsurată cu rectoscopul rigid;

– acolo unde teniile colonice confluează pentru a forma un strat longitudinal continuu.

Chirurgul are nevoie de o limită superioară precisă, fixă – deci cât mai obiectivă, privind locul unde se termină colonul sigmoid şi începe rectul, pentru a putea separa rezecţiile tumorilor sigmoidiene, de rezecţiile de rect pe cale

anterioară în cancerul recto-sigmoidian.

De regulă, joncţiunea recto-sigmoidiană este considerată a fi la nivelul celei de a 3-a vertebre sacrate. Intraoperator elemente de ghidaj sunt date de faptul că rectul nu are mezou, îi lipsesc haustrele şi ciucurii epiploici, dispar teniile.

Oricum este de reţinut că nivelul unde este plasată joncţiunea recto-sigmoidiană este apreciat diferit de anatomişti, de chirurgi şi de endoscopişti.

Limita inferioară a rectului este şi ea supusă discuţiilor. Astfel, pentru anatomişti, canalul anal este porţiunea de tub digestiv situată sub *linia pectinată* (*dentată),* în timp ce pentru chirurgi, canalul anal se întinde inferior de inserţia muşchilor ridicători anali la peretele rectal. Canalul anal chirurgical include deci, pe lângă canalul anal anatomic, şi ultimii 2 cm ai rectului perineal, situaţi deasupra *liniei pectinate* (**fig.21c4**).

Luând însă în consideraţie argumentele anatomo-embriologice cu implicaţii oncologice trebuie să distingem rolul de hotar al liniei pectinate (**Tabelul II**).

Recunoaştem deci joncţiunii ano-rectale, o limită embriologică reprezentată de *linia dentată (pectinată)* şi o limită funcţională, care corespunde fasciculului pubo-rectal din muşchiul ridicător anal, intim unit cu fasciculul profund al sfincterului anal extern.

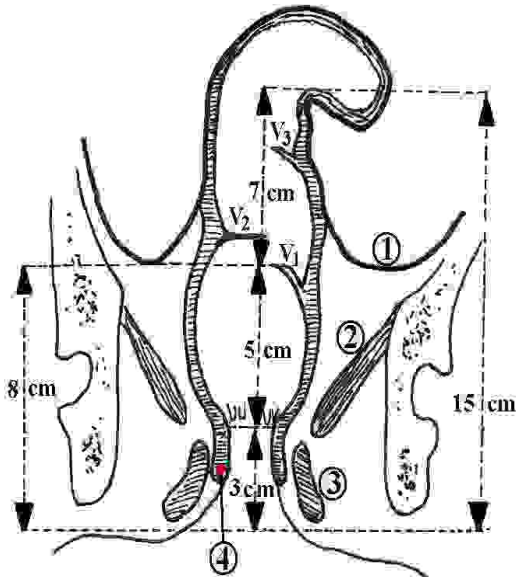

Fig.21c4 *Secţiune frontală prin rect şi canalul anal. 1. Peritoneu; 2. Muşchi ridicători anali; 3. Sfincterul striat al canalului anal; 4. Sfincterul neted al anusului;* ***V1***, ***V3*** *– valvulele Houston;* ***V2*** *– valvula Kohlrausch. (refăcut după 32)*

Pe lângă joncţiunea superioară ano-rectală unde se face trecerea de la epiteliul de tip cutanat stratificat pavimentos la epiteliul de tip digestiv simplu columnar (joncţiunea cutaneo-mucoasă)-(**fig.21c5**)-există o joncţiune inferioară ano-cutanată, unde se face trecerea de la pielea perineală la epiteliul pavimentos modificat al canalului anal. Între cele două joncţiuni se delimitează canalul anal descris de anatomişti.

Tabel II *Rolul de hotar între rect – canal anal al liniei pectinate (LP) (modificat după 104)*

Origine embrionară	**CAUDAL DE LP** *Ectoderm*	**CRANIAL DE LP** *Endoderm*
• Tip de epiteliu	Pavimentos stratificat	Columnar unistratificat
• Artere	Artera rectală inferioară	Artera rectală superioară
• Vene	Vena iliacă internă	Vena portă
• Limfatice	Limfonoduli inghinali	Limfonoduli mez inferiori
• Inervaţie	Somatică (nerv rectal inferior)	Vegetativă (plex pelvin)
• Neoplazii	Carcinom scuamos	Adenocarcinom
• Varicozităţi	Hemoroizi externi	Hemoroizi interni

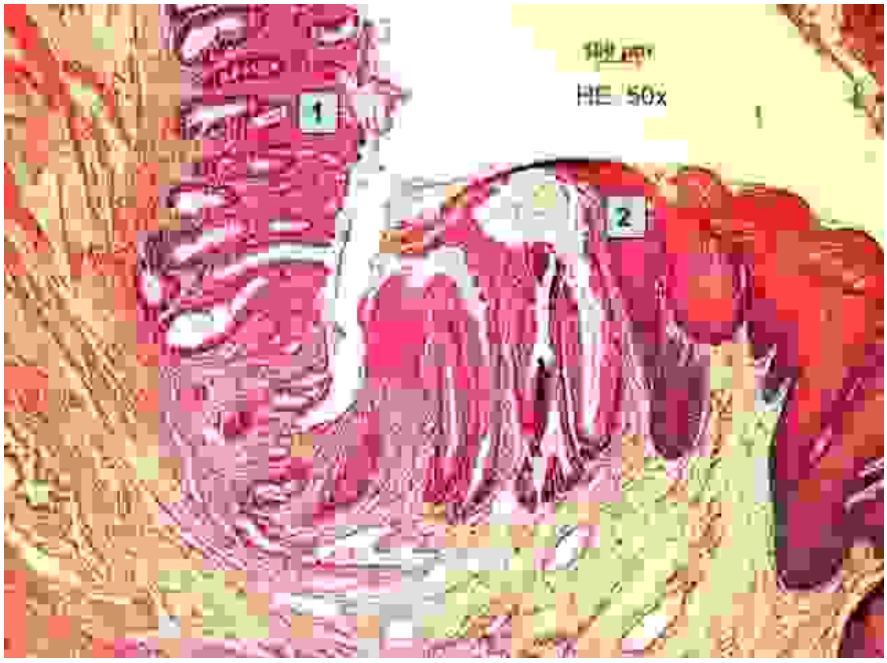

Fig. **21c.5** *Joncţiune recto-anală cu tranzitia între cele 2 tipuri de epiteliu: cilindric unistratificat* ***(1)*** *şi pavimentos pluristratificat nekeratinizat* ***(2)*** *- preluat după 20*

Dacă analizăm peretele intern al acestui canal în sens caudo-cranial distingem următoarele structuri:

– pielea perianală are structura obişnuită a tegumentului cu epiderma keratinizată pluristratificată, glande sudoripare, glande sebacee, foliculi piloşi; ea se continuă în sus de la linia ano-cutanată până la *linia albă Hilton*, care corespunde unui şanţ palpabil prin TR, situat între marginea inferioară a sfincterului anal intern şi fasciculul subcutanat din sfincterul anal extern. Între linia ano-cutanată şi linia albă Hilton pielea este de culoare roz lucioasă, epidermul îşi păstrează caracterul malpighian multistratificat, dar dispar anexele din derm;

– de la *linia albă Hilton* în sus, pe o distanţă de 1-1,5 cm, se găseşte *pectenul* care este tapetat cu un epiteliu de tranziţie stratificat scuamos de culoare albăstruie lucioasă. Limita superioară a pectenului este dată de *linia pectinată (dentată),* care corespunde valvelor anale. Ea uneşte marginea liberă a acestor valve şi baza columnelor anale Morgagni, care se evidenţiază longitudinal între valve (**fig.21c6**). Am arătat că această linie dentată corespunde inserţiei membranei anale în viaţa intrauterină.

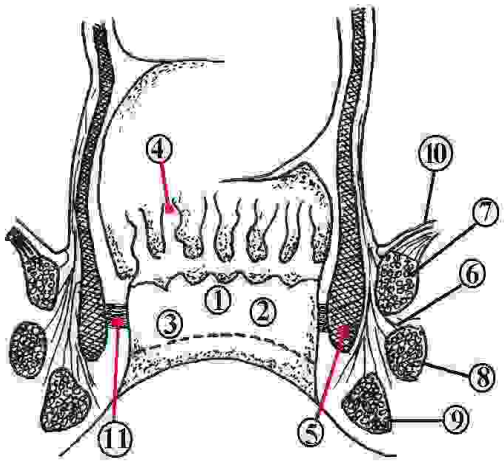

Fig.21c6 *Secţiune frontală prin canalul anal. 1. Linia pectinată (dentată) cu valvulele anale; 2. Pecten; 3. Linia Hilton intersfincteriană; 4. Coloanele Morgagni; 5. Sfincterul intern; 6. Fibrele musculare longitudinale; 7. Sfincterul anal extern – fasciculul profund; 8. Sfincterul anal extern – fasciculul superficial; 9. Sfincterul anal extern – fasciculul subcutanat; 10. Fibrele puborectale ale muşchiului ridicător anal; 11. Ligamentul Parks. (modificat după 25)*

CAPITOLUL 22
ORGANELE PELVINE LA FEMEIE

22a. URETERUL PELVIN ŞI VEZICA URINARĂ LA FEMEIE

22a¹
URETERUL PELVIN (UP) LA FEMEIE

Pentru întregirea noţiunilor anatomo-chirurgicale este necesar să se parcurgă şi capitolul **21a**, în care sunt descrise date de embriologie şi anatomie ale ureterului pelvin şi vezicii urinare la bărbat, care sunt comune şi la femeie şi deci nu vor mai fi reluate în acest capitol.

În capitolul **19b** am prezentat ureterul lombo-iliac sau abdominal ca fiind acea porţiune a conductului ureteral care ţine de la joncţiunea pielo-ureterală până la încrucişarea cu vasele iliace. El este continuat cu ureterul pelvin, care se întinde de la încrucişarea cu vasele iliace (cu artera iliacă externă în dreapta şi cu artera iliacă comună în stânga) până la meaturile ureterale.

I s-au descris UP la femeie 3 porţiuni în funcţie de poziţia faţă de ligamentele largi (12) - (**fig.22a¹1**):

- porţiunea retroligamentară (posterioară);
- porţiunea subligamentară ("tunelul ureteral");
- porţiunea preligamentară (anterioară).

Dimensiunile UP.

Lungimea UP considerată de la strâmtoarea pelvisului minor la vezică este de aproximativ 13 cm iar diametrul de 4-5 mm. La intrarea în vezică lumenul se îngustează (2-3 mm).

Forma şi consistenţa UP.

În repaus apare ca un cordon de consistenţă scăzută, roz-albicios, acoperit de un strat conjunctiv subţire prin transparenţa căruia se distinge o reţea vasculară (mezangiul ureteral) – (**fig.22a¹2).** O mică apăsare cu un vârf bont îl transformă într-un cordon rotund, cu o duritate crescută şi care arată mişcări de reptaţie (semnul Kelly). Tonusul şi contractilitatea musculaturii ureterale diminuă la femeia gravidă, la care ureterul devine sinuos, mai ales în dreapta. În ultimul trimestru de sarcină pot apărea sinuozităţi şi pe ureterul abdominal.

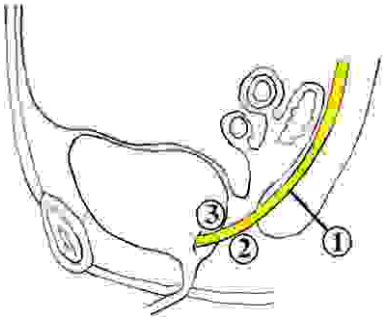

Fig.22a¹1 *Segmentele ureterului pelvin la femeie. 1. Segment retroligamentar; 2. Segment subligamentar; 3. Segment preligamentar. (refăcut după 12)*

Proiecţia UP.

Scheletotopic (proiecţia scheletică) ureterul se găseşte anterior de aripa sacrului, după care încrucişează interlinia sacro-iliacă şi se plasează medial de peretele lateral al micului bazin pe care-l parcurge până la spina ischiatică.

Parietotopic (proiecţia la peretele anterior al abdomenului) porţiunea cranială a UP se găseşte la nivelul *punctului ureteral mijlociu al lui Halle,* situat clasic la unirea ⅓ laterale cu ⅓ intermediară a liniei ce uneşte cele două SIAS sau la intersecţia acestei linii bispinoase cu verticala ridicată din spina pubelui.

Fig.22a'2 *1. Ureter stâng; 2. Tumora col uterin; 3. Rect; 4. Artera iliacă comună stângă; 5. Artera iliacă externă stângă (fotografie intraoperatorie N. Bacalbaşa).*

Rapoartele UP.

La strâmtoarea superioară UP este acoperit anterior de peritoneul parietal posterior, prin intermediul căruia vine în raport în dreapta cu porţiunea terminală a mezenterului, uneori cu cecul şi apendicele iar în stânga cu rădăcina mezocolonului sigmoid, care încrucişează ureterul oblic în jos şi spre dreapta. În stânga ureterul poate fi descoperit intraoperator în fundul fosetei intersigmoidiene. Manevra presupune ridicarea colonului sigmoid şi basculare lui spre dreapta, ceea ce permite etalarea mezocolonului sigmoid. Posterior de ureter sunt vasele iliace, pe care le încrucişează conform legii lui Luschka: la dreapta trece peste artera iliacă externă, la stânga peste artera iliacă primitivă (rinichiul drept este mai jos situat decât cel stâng) – **(fig.22a'3)**.

Adiacent cu arterele iliace se găsesc venele iliace omonime şi lanţurile de limfonoduli iliaci. Medial de ureter este simpaticul lombo-sacrat, iar lateral pedicolul lombo-ovarian şi nervul genito-femoral înconjurat de ţesutul conjunctiv retroperitoneal.

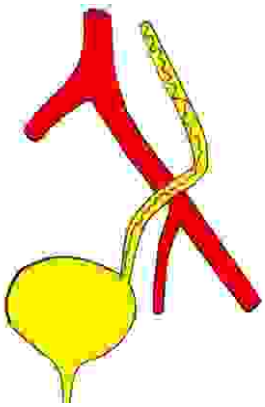

Fig.22a'3 *Încrucişarea ureterului stâng cu artera iliacă primitivă stângă. (modificat după 12)*

Cele 4 porţiuni ale UP contractează următoarele raporturi:

- *Segmentul retroligamentar* se întinde de la încrucişarea cu vasele iliace până la baza spinei ischiatice. Ureterul este

acoperit de peritoneul parietal de care este aderent, aşa că se mobilizează odată cu foiţa peritoneală, dacă aceasta este secţionată. UP poate fi pus în evidenţă vizual prin transparenţă, palpator sau printr-o atingere blândă cu vârful unei pense, ceea ce îi stimulează peristaltica.

Anterior vine în raport cu ovarul delimitând limita postero-laterală a fosetei ovariene Krause la nulipare sau limita antero-medială a fosetei ovariene Claudius la multipare (**fig.22a¹4**). Pediculul lombo-ovarian încrucişează ureterul trecând anterior de el, îndreptându-se apoi medial spre ovar.

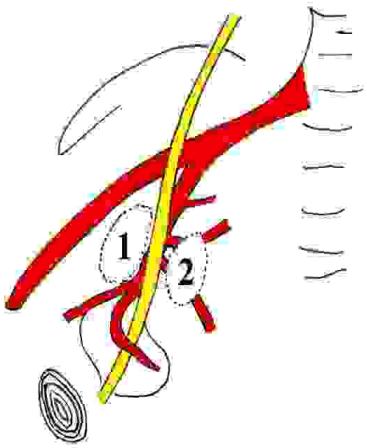

Fig.22a¹4. *Raporturile fosetelor ovariene Krause (**1**) şi Claudius (**2**) cu ureterul pelvin şi cu ramurile arterei iliace interne. (refăcut după 12)*

La ligaturarea pedicolului lombo-ovarian acesta trebuie îndepărtat de ureter, gest care se realizează prin ridicarea ligamentului infundibulo-pelvic din planul posterior şi care protejează astfel UP. Tot anterior UP vine în raport cu viscerele pelvine coborâte în pelvis şi anume cu ceco-apendicele (dacă sunt în poziţie pelvină) la dreapta, cu colonul şi mezocolonul sigmoid la stânga. Posterior ureterul vine în raport cu artera iliacă internă (la stânga UP este medial de arteră iar la dreapta este lateral de ea), cu vena iliacă internă, cu limfonodulii iliaci interni, cu plexul sacrat, cu faţa anterioară a muşchiului piramidal al bazinului. Ureterul trece medial de mănunchiul vasculo-nervos obturator iar la nivelul spinei ischiatice coteşte medial, înconjurat de plexul venos vezical, care-l separă de foiţa superioară a fasciei ridicătorilor anali.

- *Segmentul (sub / intraligamentar)* numit şi parauterin ţine de la spina ischiatică până la ieşirea din ligamentul larg. În această porţiune UP îşi schimbă direcţia descendentă şi se îndreaptă ventro-medial şi caudal spre istmul uterin. În acest parcurs el străbate „tunelul parametrial" (**fig.22a¹5**) fiind înconjurat de un ţesut conjunctiv dens prin intermediul căruia intră în raport cu următoarele formaţiuni:

- artera uterină, care este în contact 1 cm cu UP, pe care îl încrucişează trecând cranial de el (**fig.22a¹6**). Acest raport esenţial pentru histerectomiile radicale are loc la 2 cm lateral de istmul uterin şi la 1,5 cm cranial de domul vaginal. În momentul încrucişării, artera uterină face o buclă mare, mai pronunţată la multipare. La uterul gravidelor odată cu formarea segmentului inferior, artera uterină şi ureterul sunt împinse către peretele lateral al pelvisului, unde sunt mai dificil de evidenţiat;

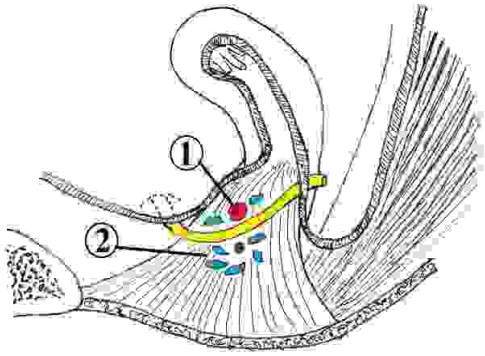

Fig.22a¹5 *Tunelul ureteral din baza ligamentului larg. 1. Pediculul supraureteral în jurul arterei uterine; 2. Pediculul subureteral cu un bogat plex venos în jurul arterei vaginale lungi. (refăcut după 12)*

- artera vaginală lungă situată posterior şi lateral faţă de ureter. Dacă artera porneşte din artera uterină, atunci ureterul este prins în pensa arterială formată anterior de artera uterină şi posterior de artera vaginală lungă;

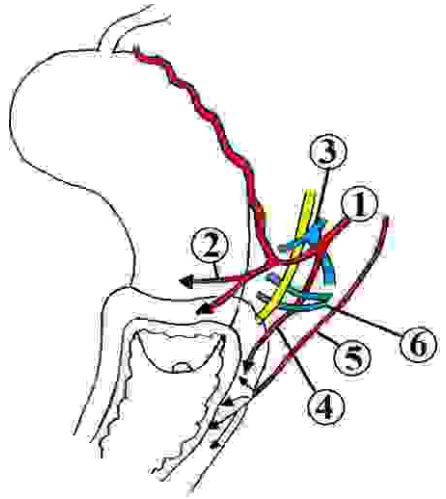

Fig.22a'6 *Rapoartele arterei uterine cu ureterul (vedere anterioară). 1. Artera uterină; 2. Cercul arterial al lui Huguier; 3. Pachetul venos supraureteral; 4. Artera cervico-vaginală; 5. Artera vaginală lungă; 6. Pachetul venos subureteral (refăcut după 12)*

- plexurile venoase uterine reprezentate de 2 pachete: unul anterior, care însoţeşte artera uterină şi este plasat cranial faţă de ureter şi altul posterior, care însoţeşte artera vaginală lungă fiind situat caudal faţă de conduct (**fig.22a'7**). Pachetul venos anterior este mai slab reprezentat, iar cel posterior este constituit din vene mai multe şi mai groase, bogat anastomozate cu plexul venos al lui Grégoire, care se găseşte situat deasupra planşeului pelvin. Cele două grupuri venoase periureterale realizează un inel venos în jurul ureterului (Peham citat de 12). Dacă acest inel este în apropierea istmului uterin va menţine şi ureterul mai aproape de uter. În această situaţie prin manevra Viart de descrucişare a arterei uterine de ureter (uterul tras în partea opusă celei unde se doreşte descoperirea arterei uterine în porţiunea adiacentă cu uterul), conductul urinar nu va rămâne pe loc ci se va deplasa odată cu uterul crescând riscul de lezare ureterală la aplicarea pensei pe artera uterină;

- limfaticele subîmpărţite într-un pedicul principal anterior preureteral, grupat în jurul limfonodulului arterei uterine (descris de Lucas-Championnière) şi un pedicul accesoriu posterior retroureteral, care conduce limfa în limfonodulii promontorieni şi iliaci interni;

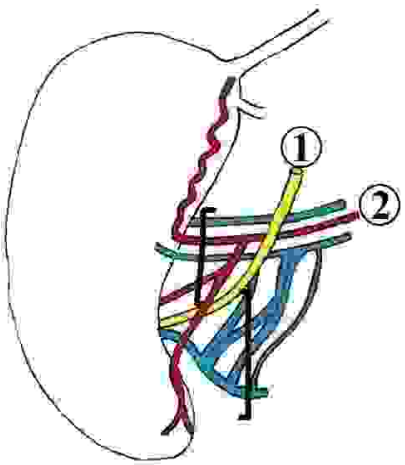

Fig.22a'7 *Rapoartele ureterului cu venele uterine (vedere posterioară). 1. Ureter; 2. Arteră uterină (refăcut după 12).*

- plexul nervos hipogastric inferior situat posterior şi medial de artera uterină.

Din descrierea acestor formaţiuni reiese că ureterul sub / intra ligamentar împarte „tunelul ureteral" într-un *pedicul supraureteral* şi un *pedicul subureteral* (**fig.22a'8**). Pediculul supraureteral este constituit din artera uterină, câteva vene şi vase limfatice, iar pediculul subureteral conţine artera vaginală lungă, un bogat plex venos şi vase limfatice.

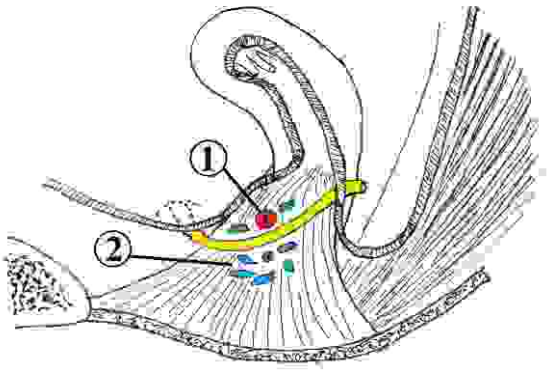

Fig.22a'8 *Tunelul ureteral din baza ligamentului larg. 1. Pediculul supraureteral în jurul arterei uterine; 2. Pediculul subureteral cu un bogat plex venos în jurul arterei vaginale lungi. (refăcut după 12)*

- *Segmentul preligamentar juxtavezical* se întinde de la parametru (ieşirea din „tunelul ureteral”) până la pătrunderea ureterului în vezica urinară. Ureterul se află acum pe faţa anterioară a vaginului, medial de fundul de sac vaginal lateral. Acest raport trebuie avut în vedere în colpectomiile joase asociate histerectomiilor radicale pe cale abdominală pentru cancerul de col uterin - sau în histerectomiile vaginale atunci când se secţionează ligamentele vezico-uterine (12). În porţiunea preligamentară ureterul străbate septul vezico-vaginal, fiind încojurat de o serie de vase, care continuă cei 2 pediculi supra - şi subureteral din segmentul subligamentar. Pediculul supraureteral care trebuie ligaturat în histerectomia radicală este reprezentat de ramurile vezicale care ies pe rând din artera cervico-vaginală, din artera ombilico-vezicală, din artera obturatoare, apoi venele satelite şi deasemenea trebuie extirpate vasele limfatice. Toate aceste formaţiuni vasculo-limfatice înconjurate de tractusuri conjunctive alcătuiesc pedicolul cornului vezical sau *paracistium*. Infero-posterior faţă de ureter există la acest nivel preligamentar şi un pedicul subureteral, care conţine artera vaginală lungă, arterele vezicale inferioare, ramura vezico-vaginală din artera uterină, ramuri vezicale din artera rectală medie, apoi un plex venos paravaginal cu vene voluminoase. Acest plex este în comunicare cu venele din pediculul subureteral al segmentului intraligamentar al UP şi face parte din bogatul plex venos supralevatorian al lui Grégoire, care cuprinde vene avalvulate, punct de plecare al unor embolii venoase. Pediculul subureteral mai conţine câteva vase limfatice şi nervi. Aceştia sunt sistematizaţi în nervi uretero-vaginali mediali şi nervi uretero-vaginali laterali uniţi printr-o anastomoză preureterală - ansa lui Latarjet-Bonnet. Înainte de a intra în vezică ureterul are deci raport atât cu colul uterin, cât şi cu vaginul ceea ce explică producerea unor fistule complexe uretero-cervico-vaginale.

- *Segmentul intramural* (joncţiunea uretero-vezicală) a UP traversează peretele vezical oblic pe o distanţă de 10-20 mm cu o direcţie caudo-medială până la meatul ureteral. Premeatic există o îngustare a ureterului intramural. Cele 2 meate drept şi stâng sunt distanţate cu 2 cm unul de altul şi plasate pe peretele postero-inferior al vezicii urinare. Între orificiile ureterale şi orificiul uretral se delimitează trigonul Lieutaud (**fig.22a¹9**).

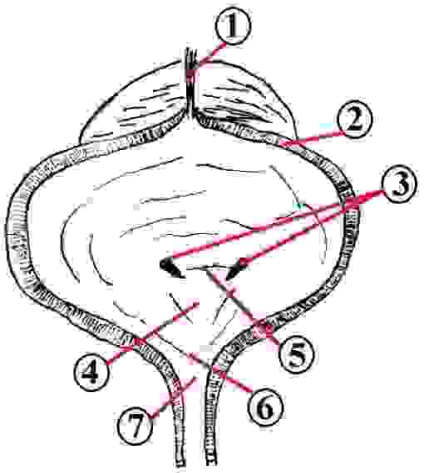

Fig.22a¹9 *Secţiune frontală prin vezica urinară la femeie. 1. Uraca;2.Detrusor vezical; 3. Cele două meaturi ureterale; 4. Trigonul Lieutaud; 5. Bara interureterală; 6. Colul vezical; 7. Meatul uretral.*

Pentru chirurgul ginecolog este important de a şti că ureterul pelvin are mai multe zone unde poate fi *lezat intraoperator* (după D. Alesandrescu citat de 10):

- la nivelul strâmtorii superioare a bazinului unde poate fi confundat cu pediculul ovarian;
- în segmentul retroligamentar unde UP aderă de foiţa posterioară a peritoneului parietal, fiind vulnerabil în momentul peritonizării;
- în segmentul intraligamentar la încrucişarea cu artera uterină, în cazul nerespectării manevrei Viart de îndepărtare a arterei uterine, înainte de a fi pensată, secţionată şi legată;
-în segmentul preligamentar unde ureterul este adiacent cu peretele anterior al

vaginului de care trebuie dezlipit în special în operaţiile pe cale vaginală.

Structura ureterului pelvin.

Nu diferă în mare de datele prezentate în **capitolul 21a**, în care s-a tratat UP la bărbat. Ureterului femenin i se disting aceleaşi straturi ale peretelui: adventicea, musculara cu stratul extern longitudinal şi stratul intern circular, *lamina propria* şi uroteliul care acoperă mucoasa plicaturată în repaus. Adventicea este îmbrăcată de un ţesut conjunctivo-vascular în care circulă reţeaua vasculară ce asigură nutriţia peretelui ureteral *(mezangiul* ureteral). Printre pediculii arteriali care alimentează această reţea apare la femeie artera uterină, care furnizează un ramuscul ureteral în momentul încrucişării. Această reţea anastomotică periureterală trebuie protejată, motiv pentru care ureterul nu trebuie denudat.

Vascularizaţie, inervaţie.

Arterele ureterului pelvin la femeie provin din arterele ureterale mijlocii şi inferioare. Artera ureterală mijlocie poate proveni direct din aortă, din artera iliacă comună sau din artera iliacă internă. Artera ureterală inferioară provine din artera uterină, din artera vaginală lungă, din artera cervico-vaginală sau din arterele vezicale posterioare (**fig.22a¹10**). Fiecare dintre arterele ureterale dau câte un ram ascendent şi altul descendent care se anastomozează prin inosculaţie în adventicea ureterului şi astfel asigură vascularizaţia după ligatura unuia dintre pedicolii vasculari, care alimentează reţeaua periureterală.

Venele ureterului pelvin urmează traiectul invers al arterelor şi se termină în vena iliacă internă sau în vena cavă inferioară.

Limfaticele ureterului pelvin drenează spre ln. iliaci interni.

Inervaţia ureterului pelvin este asigurată de ramuri din plexul hipogastric inferior şi din plexul mezenteric inferior (5). În peretele UP s-au descris microganglioni vegetativi; aceştia diminuă sau dispar (aganglionoză) în segmentul terminal al megaureterului congenital.

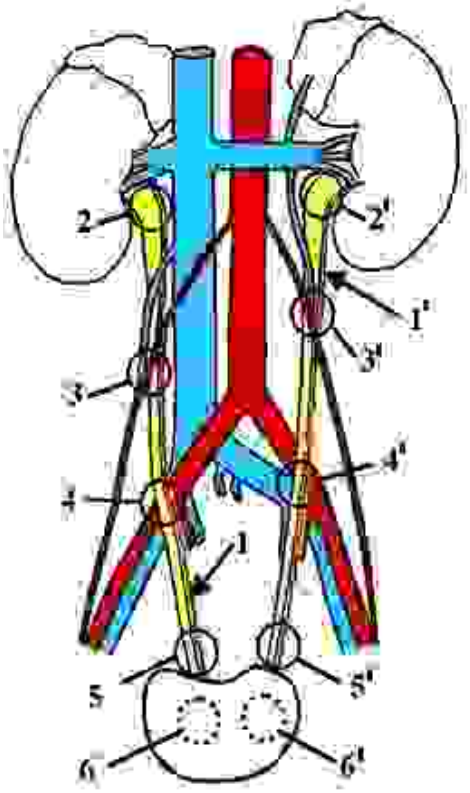

Fig.22a¹10 *Sursele de alimentare ale reţelei periureterale la femeie. 1,1'. Anastomozele longitudinale din adventice; 2, 2' . Sursa – arterele renale; 3, 3'. Sursa – arterele genitale; 4. Sursa – artera iliacă comună stângă; 4'. Sursa – artera iliacă externă în dreapta; 5, 5'. Sursa – artere vezicale; 6, 6'. Sursa – arterele uterine.*

Structuri ale ureterului pelvin la femeie importante pentru chirurg

Ureterul pelvin la femeie este printre cele mai vulnerabile formaţiuni pelvine în timpul actului operator. De altfel 80%-90% dintre leziunile iatrogene ureterale privesc ureterul pelvin (6, 9). Procentul de leziuni iatrogene se ridică la 0,43% pentru operaţiile ginecologice şi la 0,25% pentru cele obstetricale (8). Profilaxia lor se face printr-o bună cunoaşterea a anatomiei zonelor de risc, apoi prin identificarea bolnavelor care prezintă la explorările imagistice o anatomie modificată prin procese inflamatorii cronice pelvine, operaţii anterioare, endometrioză, bolnave cu cancere genitale, bolnave iradiate, anomalii congenitale uro-genitale. Cu precădere la acest tip de bolnave vor fi

CAPITOLUL 22
ORGANELE PELVINE LA FEMEIE

22b. ORGANELE GENITALE INTERNE ALE FEMEII - OVARUL şi TROMPA (fecundarea); UTERUL şi VAGINUL (dezvoltarea embrionului şi naşterea fătului)

Sistemul genital al femeii este reprezentat de un ansamblu de organe cu două funcţii principale: 1) realizarea fecundării în vederea reproducerii, 2) dezvoltarea şi evacuarea produsului de concepţie. Pentru finalizarea acestor obiective organismul femeii pune în mişcare următoarele funcţii (4):

- produce gameţi feminini prin procesul de ovogeneză,
- receptează şi conduce gameţii masculini (spermatozoizii),
- creează un mediu propice pentru fecundarea ovulului de către spermatozoid şi pentru dezvoltarea produsului de concepţie,
- creează un suport morfologic, care să permită expulzia fătului în mediul exterior.

Principalele organe implicate în asigurarea fecundării sunt ovarele şi trompele uterine iar dezvoltarea produsului de concepţie şi expulzia fătului sunt asigurate de uter şi de vagin. Ovarul, trompa, uterul şi porţiunea pelvină a vaginului sunt cunoscute sub numele de organe genitale interne. La rândul lor ovarul şi trompa (tuba, salpingele) constituiesc anexele uterului, situate de o parte şi de alta a uterului, organ central al pelvisului la femeie.

Dezvoltarea embriologică a organelor genitale interne la femeie şi anomaliile de interes chirurgical.

Dezvoltarea gonadelor parcurge un stadiu iniţial indiferent, identic la ambele sexe. Sexul genetic este stabilit în momentul fertilizării prin prezenţa pe cromozomul Y a genei TDF (*testis determining factor*) şi apoi după săptămâna 12 prin secreţia androgenilor de către gonada masculină. Cheia dimorfismului sexual este deci cromozomul Y. În stadiul incipient al dezvoltării genitale atât embrionii masculini cât şi cei femenini au gonade cu regiuni corticale şi medulare proeminente, câte două ducte genitale, iar organele genitale externe au un aspect similar. Gonadele rămân într-un stadiu indiferent (stadiu incipient) până în săptămâna 7-a intrauterină (10).

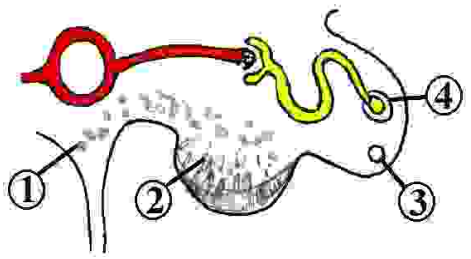

Fig.22b1 *Secţiune transversală prin regiunea lombară la un embrion de 6 săptămâni. 1. Celule germinale primordiale; 2. Cordoane sexuale primare; 3. Duct paramezonefric; 4. Duct mezonefric. (refăcut după 10)*

Celulele germinale primordiale sunt produse de *epiblast*, aflat în proximitatea sacului vitelin lângă alantoidă. Între săptămânile 4 şi 6 ele migrează din sacul vitelin spre mezenterul dorsal (**fig.22b1**) şi ajung aproximativ la nivelul somatomerului toracic 10, unde se află situsul viitorului ovar. Odată ajunse aici, celulele germinale induc proliferarea celulelor din mezonefrosul adiacent şi din epiteliul celomic, care vor construi în săptămâna 5-a, medial de mezonefros, câte o creastă genitală dreaptă şi stângă. Crestele genitale reprezintă structura

tisulară de suport, pe care se grefează celulele germinale în săptămâna a 6-a pentru a forma cordoanele sexuale primitive. Acestea se segmentează în cuiburi celulare, care ocupă medulara viitorului ovar. Cuiburile celulare vor fi înlocuite cu o stromă vascularizată, care va constitui în final medulara ovarului (**fig.22b2**). În luna a 3-a medulara şi

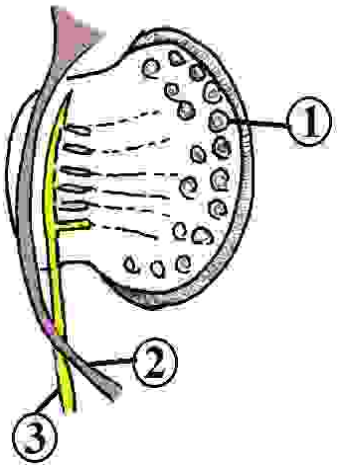

Fig.22b2 *Ovarul şi ductele genitale în luna a 5-a. Medulara ovarului a degenerat, iar corticala a produs ovocite (1); 2. Canalul mezonefric; 3. Canalul paramezonefric. (refăcut după 10)*

corticala gonadei feminine sunt bine definite. Spre deosebire de epiteliul de la suprafaţa gonadei masculine, la sexul femenin celulele epiteliale continuă să prolifereze şi formează în săptămâna 7-a a doua generaţie de structuri cordonale numite cordoanele corticale. În luna a 3-a intrauterină cordoanele corticale se desfac în cuiburi de celule, care continuă să prolifereze şi formează celulele foliculare. Ovocitul împreună cu celulele foliculare formează foliculul primordial, structură care rămâne neschimbată până la pubertate.

În luna a 8-a ovarul se prezintă ca un organ lung, îngust, lobulat, legat la nivelul hilului de mezoovar.

Dezvoltate iniţial în regiunea toracică, ovarele coboară (descensul ovarian) începând cu luna 3-a a vieţii intrauterine şi ajung în pelvis. Această coborâre este controlată similar „coborârii unui alpinist pe coardă” de prezenţa unui cordon ligamentar numit *gubernaculum*, ataşat cranial la ovar, iar caudal în zona viitoarei labii mari. Gubernaculum are relaţii de contiguitate cu zona de fuziune cranială a celor două canale paramezonefrice (viitoarele coarne uterine). Acest contact îl divizează în două segmente separate: segmentul cranial devine ligament utero-ovarian, iar segmentul caudal va forma ligamentul rotund, care în canalul inghinal poate fi sursa dezvoltării chistelor Nûck.

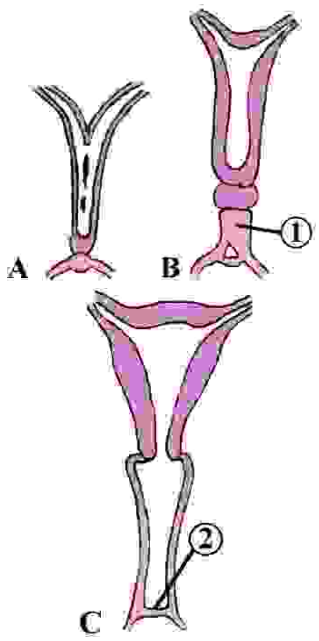

Fig.22b.3 *Formarea uterului şi vaginei.* ***A****. La 9 săptămâni (începe să dispară septul uterin);* ***B.*** *La sfârşitul lunii a 3-a apare placa vaginală* ***(1)*** *din sinusul urogenital;* ***C.*** *La nou-născut- membrana himenală* ***(2)****. (refăcut după 10)*

Ductele paramezonefrice (Mülleriene) apar ca o invaginaţie longitudinală lateral de ductele mezonefrice Wolff. Ductul paramezonefric este deschis cranial în cavitatea celomică şi are forma unei cupe. El creşte în direcţie caudală paralel şi caudal de ductul Wolff, pe care îl încrucişează ventral plasându-se medial de el. Ductul Müller fuzionează pe linia mediană cu cel de partea opusă şi formează canalul uterin Leuckart.

La 9 săptămâni începe să dispară septul uterin (**fig.22b3A**). Extremitatea caudală a canalului uterin proemină în sinusul uro-genital, unde formează o mică proeminenţă - tuberculul sinusal sau müllerian. Ductele mezonefrice Wolff se deschid în sinusul uro-genital de fiecare parte a tuberculului sinusal. Sub influenţa estrogenilor ductul paramezonefric Müller este stimulat şi formează succesiv tubele uterine, uterul, colul uterin şi porţiunea pelvină a vaginului. Sursa acestor estrogeni este atât mama cât şi placenta. Din punct de vedere al constituţiei parietale ductele paramezonefrice formează mucoasa utero-vaginală, iar stroma endometrului şi miometrul se diferenţiază din mezenhimul local. Fuziunea ductelor paramezonefrice ridică peritoneul parietal primitiv pelvin şi dă naştere ligamentelor largi, care divid spaţiul pelvin într-o cavitate anterioară vezico-uterină şi o cavitate posterioară recto-uterină.

Dinspre sinusul uro-genital apare o proliferare: bulbul sinuso-vaginal, care se uneşte cu partea terminală a tuberculului müllerian şi formează la sfârşitul lunii a treia *placa vaginală* (**fig.22b3B)**. Proliferarea continuă din ambele părţi mărind distanţa dintre uter şi sinusul uro-genital. Procesul de canalizare al viitorului vagin începe şi se termină în luna 5-a. Vaginul are o dublă origine: porţiunea cranială pelvină derivă din canalul uterin iar porţiunea caudală perineală derivă din sinusul uro-genital. Lumenul vaginal rămâne separat de sinusul uro-genital prin membrana himenală (**fig.22b3C**) care în mod normal prezintă o mică perforaţie.

Sistemul ductelor mezonefrice Wolff degenerează la sexul femenin dar la aproximativ 25% rămân vestigii decelabile la adult în mezo-ovar (**fig.22b4B**) - *epooforon*, *paraooforon* - sau de-a lungul pereţilor laterali utero-vaginali - *canalele Gärtner*. Aceste vestigii pot evolua spre formarea de chiste şi să creeze confuzie la ecografie cu chistele de ovar sau de trompă. Decelate intraoperator este recomandabil să fie extirpate.

În concluzie tracturile genital şi urinar la femeie sunt în relaţie apropiată nu numai din punct de vedere anatomic, ci şi embriologic (**Tabelul I**). Ambele se dezvoltă în proximitate, cu contribuţia mezodermului primitiv şi există evidenţa că sistemul urinar embrionar are o mare importanţă inductivă asupra dezvoltării sistemului genital (10).

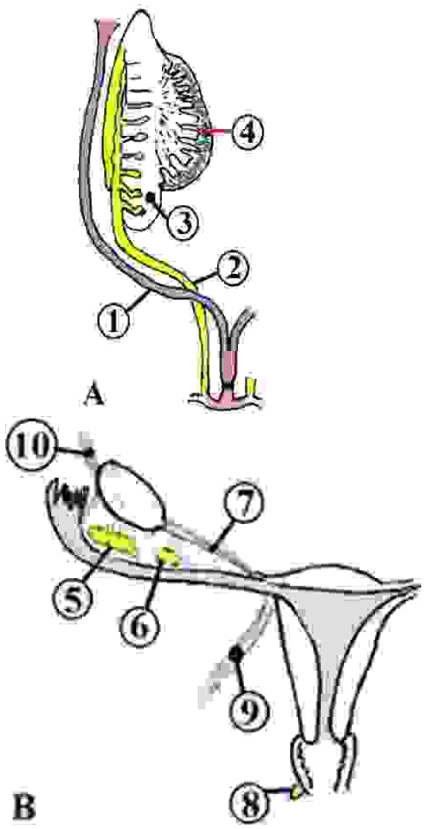

Fig.22b4 ***A****. Canalele Müller (1) şi Wolff (2); 3. Mezonefros; 4. Cordoanele corticale;* ***B.*** *5. Epooforon; 6. Paraooforon; 7. Mezoovarul subîntins de lig. utero-ovarian; 8. Canal Gärtner; 9. Ligamentul rotund; 10. Ligamentul suspensor al ovarului. (refăcut după 10)*

Anomalii de dezvoltare ale ovarului

Absenţa ovarului (12), ovarul dublu sau ectopic sunt malformaţii extrem de rare. Mai frecvent întâlnite sunt:

- rezistenţa înnăscută a ovarului la stimularea foliculinică (FSH), deci absenţa producerii de foliculi. Se presupune a fi o deficienţă genetică de receptori hormonali pentru FSH;

Tabel I *Dezvoltarea tracturilor genital şi urinar în funcţie de vârsta embriologică - modificat dupa Berek (2)*

Săptămâni de sarcină	**Dezvoltare genitală**	***Dezvoltare urinară***
4 - 6	Septul uro-rectal	*Pronefros*
	Formarea pliurilor cloacale şi a tuberculului genital	*Apariţia mezonefrosului şi a ductului mezonefric*
	Apariţia crestelor genitale	*Deschiderea ductelor mezonefrice în peretele vezicii, înmugurirea ureterelor şi apariţia metanefrosului*
6 - 7	Sfârşitul fazei indiferente a dezvoltării genitale	*Calicele mari, mici*
	Dezvoltarea cordoanelor sexuale primitive	*Începe ascensiunea rinichilor*
	Formarea ductelor paramezonefrice	
	Proeminenţele labio-scrotale	
8 - 11	Ductele paramezonefrice distale încep să fuzioneze	*Rinichii devin funcţionali*
	Formarea tuberozităţilor sinuso-vaginale	
12	Dezvoltarea clitorisului şi a vestibulului vaginal	
20	Tunelizarea plăcii vaginale	
32		*Sistemul ductelor colectoare renale este complet*

- disgenezia ovariană datorată malformaţiei celui de al doilea cromozom X cauză de sterilitate primară;

- sindromul Stein-Leventhal caracterizat prin imposibilitatea de producere a pontei ovulare, datorită îngroşării albugineei ca urmare a interacţiunii dintre factorii genetici şi epigenetici (13). El se caracterizează prin oligo-anovulaţie şi hiperandrogenism clinic sau doar biochimic. Cunoscut şi sub numele de sindromul ovarelor polichistice el are o incidenţă de 5 - 10% (1).

Anomalii de dezvoltare ale tractului genital (canalele paramezonefrice Müller)

Anomaliile cumulate ale trompelor uterine, uterului şi porţiunii pelvine a vaginului au o frecvenţă de 4 - 7% (7) sau de 1 - 500/2000 de femei (10).

Anomaliile trompelor cuprind absenţa lor şi se însoţesc şi de lipsa ovarului (7). În literatură sunt descrise şi trompe accesorii sau duplicaţii ale ei (3, 6).

Clasificarea modernă a malformaţiilor congenitale ale tractului utero-vaginal este centrată pe modul în

care ele împiedică actul gestaţiei şi al naşterii (8).

Principalele tipuri de dezvoltare a uterului înregistrează următoarele eventualităţi (**fig.22b5**):

- tipul 0 cuprinde situaţiile cu uter şi vagin normal conformate;
- tipul I este numit şi uter *dismorfic* cu 2 subtipuri: I A cavitate uterină în forma literei T şi I B cu uter infantil;
- tipul II: uterul este *septat* parţial (II A) sau complet (II B);
- tipul III cu uterul *malfuzionat* parţial (III A) sau malfuzionat complet (III B);
- tipul IV: uterul este dezvoltat *unilateral* (denumirea anterioară era de uter unicorn) cu variantele IV A în care lumenul trompei este prezent şi IV B în care lumenul trompei lipseşte;
- tipul V desemnează uterul *aplazic / displazic* cu variantele V A în care uterul prezintă un corn rudimentar uni / bilateral şi o cavitate uterină - şi V B unde nu există cavitate uterină;
- tipul VI înregistrează malformaţiile uterine care nu sunt cuprinse în primele cinci.

Anomaliile de dezvoltare ale vaginului cuprind vaginul dublu sau lipsa vaginului pe porţiuni limitate / întinse. Absenţa congenitală a vaginului este însoţită de aplazia parţială sau totală a uterului (1/20.000 de naşteri după 5).

În clinica umană anomaliile de fuziune ale ductelor Müller sunt consemnate cu următoarele denumiri (9):

- *uterul didelf*: două utere cu două vagine;
- *uterul bicorn*: două utere cu un vagin;
- *uterul bicorn unicol* traduce lipsa de fuziune segmentară a unui canal Müller cu cel pereche;
- *atrezia cervicală* care traduce lipsa de dezvoltare a colului;
- *atrezia vaginală* datorată lipsei de dezvoltare a vaginului.

Vestigiile mezonefrice la femeie (mezonefros şi canal Wolff):

- *epooforonul* sau *corpul Rosenmüller* este un rest de mezonefros situat în mezosalpinx prezent la 15% din femeile adulte. În structura lui distingem un canalicul longitudinal paralel cu trompa provenit din ductul mezonefric Wolff, în care se varsă perpendicular 15-20 schiţe de mici canalicule;
- *hidatida pediculată Morgagni* sau apendicele veziculoase reprezintă resturi ale extremităţii craniale a canalului mezonefric Wolff;

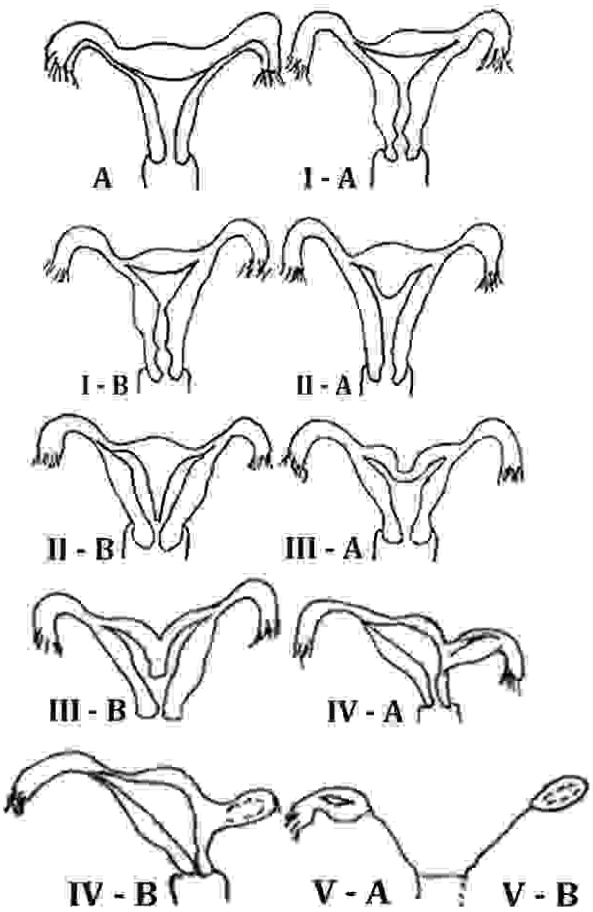

Fig.22b5 ***A.*** *Uter normal cu o cavitate uterină largă; Uterul dismorfic:* ***I - A.*** *Cavitate uterină în T;* ***I - B.*** *Cavitate uterină de tip infantil; Uterul septat:* ***II - A***. *parţial,* ***II - B*** *total; Uterul malfuzionat:* ***III - A.*** *parţial;* ***III - B.*** *total; Uterul unilateral:* ***IV - A*** *corn stâng rudimentar;* ***IV - B*** *corn stâng aplazic; Uter aplastic:* ***V - A*** *în dreapta - corn rudimentar,* ***V - B.*** *în stânga – corn absent. (refăcut după 8)*

- *paraooforonul* sau *organul Waldeyer* se găseşte lângă hilul ovarului şi este constituit din canalicule discontinue şi din granule. Se găseşte la fetiţe dar dispare la femeia adultă;

- *canalele Gärtner* (ductele deferenţiale vestigiale) sunt resturi ale canalelor Wolff situate parauterin şi paravaginal în peretele lateral al celor două organe.

Toate formaţiunile vestigiale descrise pot genera formaţiuni chistice.

22b¹
ORGANELE CARE ASIGURĂ FECUNDAREA (ANEXELE UTERULUI): OVARUL (Ov) ŞI TROMPA (Tr)

22b¹Ov
ANATOMIA CHIRURGICALĂ ŞI OPERATORIE A OVARULUI

Situaţie. Proiecţie la peretele abdomenului.

Ovarul se găseşte plasat la nulipare, în cavumul retrouterin în foseta ovariană Krause (**fig.22b¹Ov1**), sub linia terminală, în unghiul diedru dintre vasele iliace interne şi externe. Foseta ovariană este o depresiune superficială a peritoneului parietal posterior delimitată cranial de vasele iliace externe, caudal de nervul obturator şi artera uterină, anterior de ligamentul lat, iar posterior de ureter şi vasele iliace interne. La n.n. ovarul se găseşte la strâmtoarea superioară a bazinului şi abia spre vârsta de 10 ani ajunge în viitoarea fosetă ovariană. Alături de trompe, ovarele sunt organele cele mai mobile, având variate poziţii în funcţie de situaţiile fiziologice (nuli / multiparitate, graviditate) sau patologice. Astfel poziţia ovarului se schimbă la multipare, unde ovarele coboară în pelvis şi se pot găsi oriunde pe peretele posterior al cavităţii pelvine, cel mai frecvent în foseta ovariană Claudius delimitată posterior de marginea sacrului, iar anterior de ureter şi de artera uterină. Aria fosetei este străbătută de mănunchiul vasculo-nervos fesier inferior. Rapoartele cu nervii explică iradierile dureroase pe faţa internă a coapsei şi în fese în caz de inflamaţii ovariene. În timpul sarcinii ovarul urcă până în regiunea lombară iar postpartum revine în pelvis, odată cu relaxarea structurilor de susţinere şi suspensie ale organelor genitale interne. Oricum poziţia lui este în permanenţă influenţată de poziţia organelor din vecinătate. Cu toată această mobilitate el menţine un raport constant cu *fimbria ovarică* a tubei descrisă de Richard.

Proiecţia la pielea abdomenului a fosetelor ovariene se face în cele două fose iliace interne unde palparea profundă poate genera durere, care trebuie deosebită în dreapta de tiflită sau apendicită, în stânga de afecţiuni ale colonului sigmoid - şi în ambele părţi de distensii dureroase ale ureterului (aici se proiectează şi punctele ureterale mijlocii). Durerea provocată de apăsarea profundă pe fosele ovariene poate aduce în stare de conştienţă o femeie aflată în forma „lipotimică” a isteriei.

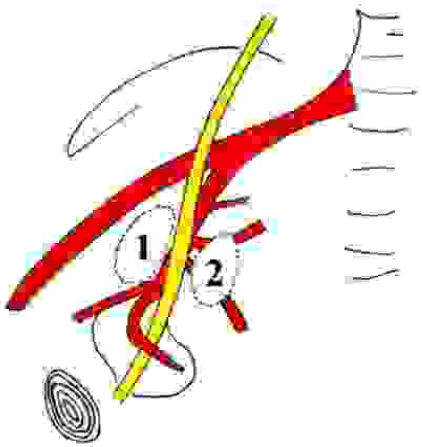

Fig.22b¹Ov1 *Rapoartele fosetelor ovariene Krause (**1**) şi Claudius (**2**) cu ureterul pelvin şi cu ramurile arterei iliace interne. (refăcut după 11)*

Descriere macroscopică. Rapoarte.

La femeia adultă ovarul are o formă ovoidă, turtită, asemănătoare unei migdale verzi, cu următoarele dimensiuni: lungime de 3-5 cm, lăţime de 2-3 cm şi grosime de 1-1,5 cm. La nulipare axul lung este vertical cu un pol cranial tubar, un pol caudal uterin şi două margini - laterală şi medială. Culoarea este albicioasă la n.n.,

ORGANELE PELVINE LA FEMEIE

22c. RECTUL ŞI CANALUL ANAL LA FEMEIE

În acest subcapitol, nu vom mai repeta noţiunile prezentate pe larg în subcapitolul **21c** referitoare la rect şi canalul anal la bărbat: dezvoltarea embriologică, localizarea topografică cu rapoartele postero-laterale, reperele, constituţia morfologică, vascularizaţia şi inervaţia, structurile care îl interesează pe chirurg şi intervenţiile chirurgicale uzuale întrucât ele sunt similare. Ne vom limita deci doar la descrierea elementelor care diferenţiază rectul şi canalul anal la femeie faţă de descrierea făcută la bărbat.

Descriere raporturi (**fig.22c.1**).

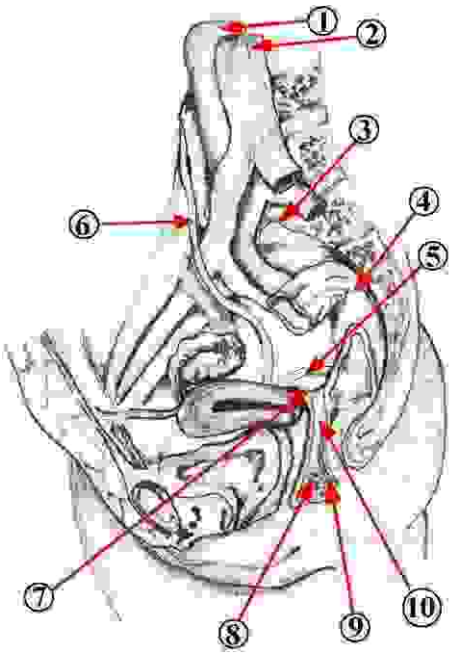

Fig.22c.1 *Viscerele pelvine la femeie. 1. Vena cavă inferioară; 2. Aorta; 3. Promontoriu; 4. Rect; 5. Ligament uterosacrat; 6. Ureter; 7. Fundul de sac recto-uterin Douglas; 8. Centrul tendinos al perineului; 9. Sfincter anal extern; 10. Spaţiu recto-vaginal. (refăcut după 1)*

La femeie, diferă raporturile anterioare ale rectului. Astfel la femeia în ortostatism, faţa anterioară a rectului peritoneal vine în raport cu anse subţiri ileale, cu bucla colonului sigmoid şi cu partea terminală a omentului mare, raporturi care depind de lărgimea şi de adâncimea fundului de sac Douglas. La femeia în clinostatism, rectul peritoneal vine în raport anterior cu faţa posterioară a corpului şi colului uterin, apoi cu fundul de sac vaginal posterior. Faţa anterioară a rectului subperitoneal este separată de peretele vaginal posterior prin septul recto-vaginal, corespondentul fasciei Denonvilliers de la bărbat. La femeie mobilizarea anterioară a rectului este mult mai uşoară - atât dinspre cavitatea peritoneală, cât şi dinspre perineu (**fig.22c.2**).

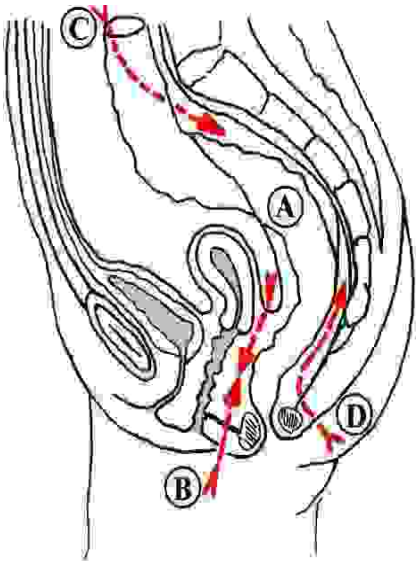

Fig.22c.2 *Spaţiile de decolare ale rectului la femeie.* ***A****. Abordul transperitoneal;* ***B****. Abordul transperineal al spaţiului recto-vaginal;* ***C****. Abordul de sus în jos al spaţiului retrorectal;* ***D****. Abordul transperineal al spaţiului retrorectal. (refăcut după 4)*

Trebuie menţionat că la femeie plexul venos rectal intern (hemoroidal superior) prezintă anastomoze cu plexurile venoase uterine, compuse tot din vene avalvulate, care permit astfel o circulaţie

nestingherită a sângelui venos în funcţie de gradientul de presiune (6bis).

Tactul rectal este folosit la femeie pentru palparea parametrelor la femeia cu neoplasm de col uterin (permite o mai bună stadializare), la femeia gravidă pentru palparea colului uterin şi la femeia virgină pentru palparea organelor genitale interne.

Frecvent, chirurgul ginecolog este obligat să disece peretele vaginal posterior şi să îl separe de peretele anterior al rectului (**fig.22c.3**). Spaţiul dintre peretele rectal şi cel vaginal este ocupat de septul recto-vaginal aderent la vagin dublat de un ţesut conjunctiv lax, care uşurează desprinderea rectului de peretele vaginal.

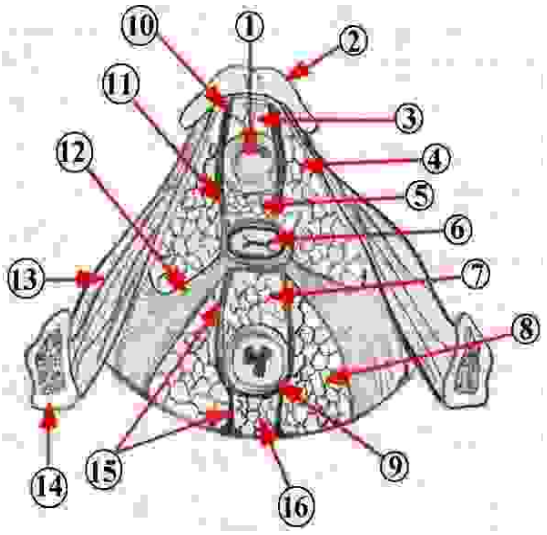

Fig.22c.3 *Schemă reprezentând spaţiile pelvine şi ligamentele care le delimitează la femeie. Vedere dispre perineu. 1. Vezica urinară; 2. Simfiza pubiană; 3. Spaţiu prevezical; 4. Spaţiu paravezical; 5. Spaţiu vezico-cervical; 6. Col uterin; 7. Spaţiu recto-vaginal; 8. Spaţiu pararectal; 9. Rect; 10. Ligamente pubo-vezicale; 11. Ligamente vezico-uterine; 12. Ligamente cardinale Mackenrodt; 13. Muşchi obturator intern; 14. Ischion; 15. Stâlpii rectali; 16. Spaţiu retrorectal. (refăcut după 1)*

În 1/3 inferioară vaginul se depărtează de rect şi de canalul anal datorită curburii posterioare recto-anale. Între canalul anal şi vagin se interpune nodul (centrul) fibro-tendinos al perineului. Această întrepătrundere fibro-conjunctivă are la femeie o formă piramidală, cu baza între anus şi introitul vaginal. Înălţimea centrului fibro-tendinos al perineului este la femeie de 3 - 4 cm, astfel încât ajunge cu vârful la unirea dintre 1/3 inferioară şi cea medie a peretelui vaginal posterior la care aderă intim. Restul de 2/3 superioare al peretelui posterior al vaginului permite evidenţierea prin disecţie a fasciei recto-vaginale. Faptul că septul recto-vaginal este aderent la peretele vaginului şi nu la rect uşurează desprinderea peretelui anterior al rectului de vagin (11), atât dinspre cavitatea peritoneală cât şi dinspre perineu (**vezi săgeţile roşii pline de la fig.22c.2**).

O patologie cu o importantă încărcătură psihosocială şi economică este *incontinenţa anală* pentru gaze sau pentru fecale la femeie. Continenţa anală este rezultatul unei interacţiuni complexe între factori anatomici, fiziologici şi neurologici. Trauma obstetricală şi chirurgicală poate strica această acţiune comună. Ultimele mijloace de investigaţie pe care le avem la dispoziţie în clinică: examinările RMN, ecografia endorectală, ecografia transvaginală, au permis diagnosticarea unor leziuni ale aparatului de continenţă anală, chiar înaintea apariţiei semnelor clinice şi au adus date noi privind morfologia normală a regiunii. Astfel, ultrasonografia tridimensională perineală a precizat că lungimea fantei lăsată de muşchii ridicători anali este de 51,7 ±5 mm în repaus şi de 47,4±4 mm în timpul contracţiei ano-perineo-vulvare (7). Canalul anal chirurgical, considerat de la anus la inelul anorectal are în medie o lungime de 4,4 cm (3,2 - 5,3 cm) la femeie, iar canalul anal anatomic de la anus la linia dentată are în medie 2 cm (1 - 3,2 cm) (8).

Studiul prin rezonanţă magnetică a arătat că la femeie sfincterul anal extern este mai scurt decât la bărbat, iar la femeile tinere este mai subţire decât la cele mai în vârstă (10). În naşterea pe căi naturale, cea mai expusă traumei este partea anterioară a sfincterului anal extern,

aflată în proximitatea peretelui vaginal posterior.

La ultrasonografia endoanală s-a constatat că grosimea sfincterului anal intern creşte la femei odată cu vârsta în timp ce grosimea sfincterului anal extern scade odată cu vârsta (5).

Rupturi ale sfincterului anal de cauză obstetricală se observă la 0,5 - 6% din naşterile pe cale naturală, iar 40% dintre acestea sunt urmate de incontinenţă anală (12). Pentru decelarea acestor leziuni sfincteriene, ultrasonografia endoanală este metoda de elecţie, fiind echivalentă cu examenul RMN şi superioară electromiografiei (6,9).

Patologia recto-anală, explorarea rectului şi căile de acces sunt similare cu datele prezentate în capitolul **21c**. În ceea ce privesc rupturile postpartum ale SAE repararea prin tehnica *overlapping* a fost expusă în **capitolul 24b**.

BIBLIOGRAFIE

1. Anderson J, Genadry R: Anatomy and Embriology. În ”Berek & Novak’s Gynecology”, Lippincott, Williams and Wilkins, 2007
2. Delancey J: Surgical anatomy of the female pelvis. În „Te Linde’s Operative Gynecology”, sub red. JA Rock, TW Jones, ediţia 10-a, Lippincott, Williams and Wilkins, 2008
3. Eason E, Labreque M, Marcoux S, Mondor M: Anal incontinence after childbirth. Can Med Ass J 2002;3/166:326-330
4. Edelman G: Technique d’exérèse du rectum et du recto-sigmoide. EMC, Tech Chir, Chir Dig, Masson Paris, 1965,fasc 40610
5. Frudinger A, Halligan S, Burtran C, Price A, Kasam M, Winter R: Female anal sphincter age-related differences in asymptomatic volunteers with high-frequency endoanal ultrasound. Radiology 2002;224:417-423
6. Gutman R, Cundiff G: Anorectal dysfunction. În „Berek and Novak’s Gynecology”, Lippincott, Williams and Wilkins,2007

6 bis. Healey EJ, Hodge J: Surgical Anatomy, ediţia II-a, BC Decker, 1990, Philadelphia, p.226

7. Lee JH, Pretorius DH, Weinstein M, Guaderrana NM, Nager CW, Mittal RK: Transperineal three-dimensional ultrasound in evaluating anal sphincter muscle. Ultrasound Obst Gynecol 2007;2/30:201-204
8. Nivatvongs E, Stern HS, Fryd DS: The length of the anal canal. Dis Colon Rectum 1981;8/24:600-601
9. Norderval S, Markskog A, Ressak K, Vonen B: Correlation between anal sphincter defects and anal incontinence following obstetric sphincter tears: assessement using scoring systems for sonographic classification of defects. Ultrasound Obstetr Gynecol 2008;1/31:78-89
10. Rociu E, Stoker J, Eijkemans MJC, Lameris JS: Normal anal sphincter anatomy and age/sex related variations at high-spatial resolution. Radiology 2000;2/217:395-401
11. Rogers R jr: Operative Anatomy for Vaginal Surgeon. În „Advances in reconstructive vaginal surgery” editori SR Kovac, C Zimmerman.Lippincott, Williams and Wilkins, 2007
12. Zetterström J, Lopez A, Anzen B, Norman M, Holinström B, Mellgren A: Anal sphincter tears at vaginal delivery: risk factors and clinical outcome of primary repair. Obstet Gynecol 1999;94:21-28.

CAPITOLUL 23
PERINEUL ŞI ORGANELE GENITALE EXTERNE LA BĂRBAT

23a. ÎMPĂRŢIRE
PERINEU ANTERIOR, URETRA ANTERIOARĂ

23a¹
PERINEUL ANTERIOR LA BĂRBAT

Perineul la bărbat este alcătuit din formaţiunile anatomice cutaneo-fascio-musculare, situate între organele genitale externe şi anus, care închid caudal ieşirea din pelvis şi sunt străbătute de uretră - anterior şi de canalul anorectal - posterior.

Situat între rădăcinile celor două membre inferioare şi partea inferioară a feselor, perineul apare la individul în ortostatism ca o zonă îngustă între părţile supero-mediale ale celor două coapse. În poziţie ginecologică cu coapsele flectate pe bazin şi în abducţie, perineul se etalează şi capătă forma unui romb subîntins între simfiza pubiană şi vârful coccisului pe linia mediană şi între cele două tuberozităţi ischiatice ca limite laterale. Laturile anterioare ale rombului sunt proiecţia la piele a ramurilor ischio-pubiene, iar cele două laturi posterioare reprezintă proiecţia marginii inferioare a muşchiului mare fesier şi a ligamentului sacro-tuberos de fiecare parte. Linia convenţională care uneşte cele două tuberozităţi ischiatice delimitează triunghiul anterior – *uro-genital* – de triunghiul posterior – *anal* (**fig.23a¹1**).

În profunzime perineul se opreşte la planşeul pelvin reprezentat de pâlnia ridicătorilor anali, care îl desparte de cavitatea pelvină. Limitele laterale osteo-ligamentare ale ieşirii din pelvis lasă un spaţiu larg inextensibil pe mijloc (**fig.23a¹2**) ocupat parţial de musculatura planşeului pelvin, care delimitează alte două spaţii libere extensibile: *hiatusul anal* şi *hiatusul uro-genital* (**fig.23a¹3**).

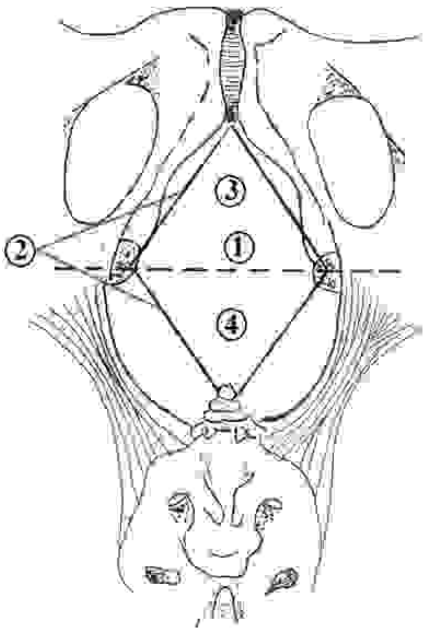

Fig.23a¹1 *Axele perineului. 1. Linia bituberozitară; 2. Rombul perineal; 3. Trigonul uro-genital; 4. Trigonul anal. (modificat după 12)*

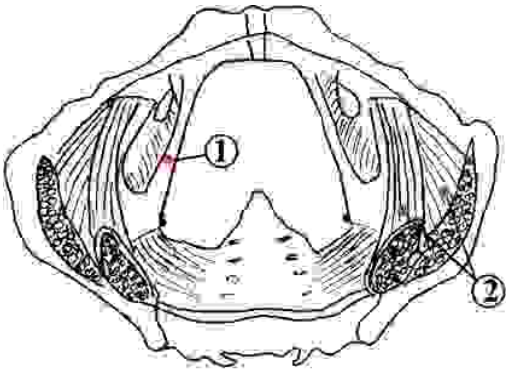

Fig.23a¹2 *Apertura osteo-ligamentară a pelvisului. Privire cranială. 1. Arc tendinos Rouget. 2. M. psoas. (modificat după 7)*

Hiatusul anal este străbătut de canalul recto-anal (**fig.23a¹4**), iar hiatusul uro-genital este completat de diafragma uro-genitală (membrana perineală) situată sub pâlnia ridicătorilor pe un plan anterior (**fig.23a¹5**), străbătută la bărbat doar de uretră (**fig.23a¹6**).

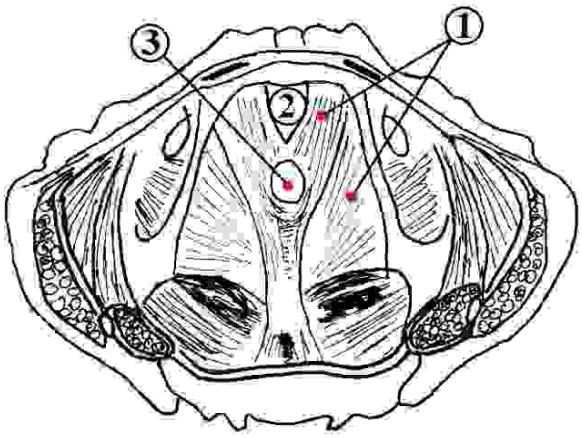

Fig.23a¹3 *Apertura caudală a pelvisului. Planul muscular. 1. Muşchiul ridicător anal; 2. Hiatusul uro-genital; 3. Hiatusul ano-rectal. (modificat după 7)*

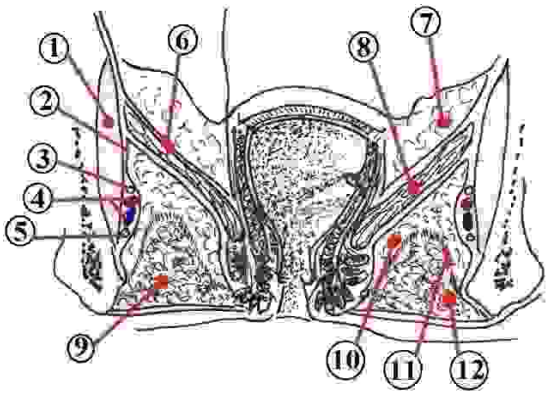

Fig.23a¹4 *Secţiune frontală prin perineul posterior. 1. Muşchiul obturator intern; 2. Fascia obturatoare; 3. Nervul perineal; 4. Artera şi vena ruşinoasă internă; 5. Nervul dorsal al penisului (clitorisului); 6. Foiţa diafragmatică a fasciei pelvine, 7. Ţesut conjunctiv subperitoneal; 8. Muşchiul ridicător anal; 9. Fosa ischio-rectală; 10. Ţesut conjunctivo-adipos din tavanul fosei ischio-rectale; 11. Fascia lunata (Smith) închide lateral canalul Alcock; 12. Ţesutul conj. adipos s.c. (modificat după 4,7)*

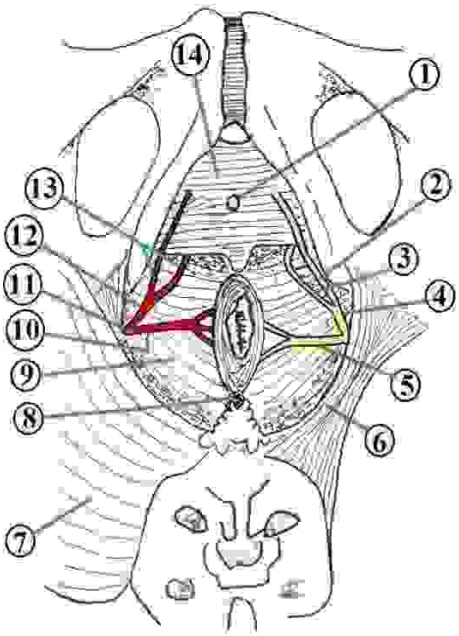

Fig.23a¹5 *Perineul la bărbat văzut pe faţa inferioară. 1. Uretra; 2. Nervul perineal superficial; 3. Nervul perineal profund; 4. Nervul perineal, 5. Nervul rectal inferior; 6. Ligamentul sacro-tuberos; 7. Muşchiul fesier mare; 8. Ligamentul ano-coccigian; 9. Muşchiul ridicător anal; 10. Artera rectală inferioară; 11. Artera ruşinoasă internă; 12. Artera perineală; 13 Artera perineală superficială şi profundă; 14. Diafragma uro-genitală. (modificat după 7, 12)*

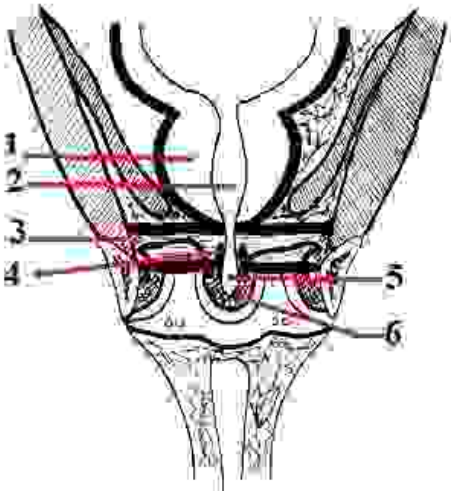

Fig. 23a¹6. *Constituţia diafragmei uro-genitale la bărbat (secţiune frontală prin pelvis). 1. Prostata; 2. Uretra prostatică; 3. Nervul dorsal al penisului; 4. Glanda bulbo-uretrală; 5. Partea membranoasă a uretrei; 6. Muşchiul bulbo-spongios (refăcut după 12).*

Diafragma pelvină este alcătuită din doi muşchi: coccigian şi ridicător anal, inervaţi amândoi de ramuri, care provin din diviziunile anterioare ale nervilor S2 şi S3.

Muşchiul coccigian se inseră pe spina ischiatică de la care se îndreaptă postero-medial spre partea laterală a părţii inferioare a sacrului şi spre coccis.

Muşchiul ridicător anal este un muşchi complex, care pentru scopuri didactice poate fi împărţit în trei segmente: ilio-coccigian, pubo-coccigian şi pubo-rectal. Fasciculul ilio-coccigian se întinde de la spina ischiatică şi ramura superioară a pubelui până în apropierea canalului obturator, având o inserţie pe arcul tendinos al obturatorului descris de Rouget. De aici, fibrele se îndreaptă medial şi dorsal pentru a se insera pe coccis şi pe rafeul ano-coccigian. În unele cazuri, fasciculul ilio-coccigian al muşchiului ridicător anal se inseră doar pe pubis şi pe spina ischiatică lipsind arcul tendinos. Se formează astfel un spaţiu între faţa medială a muşchiului obturator intern şi marginea laterală a muşchiului ridicător anal cunoscut sub numele de *hiatusul lui Schwalbe* prin care se pot angaja hernii perineale (**fig.23a'7**). Fasciculul pubo-coccigian porneşte anterior de la pubis din dreptul simfizei pubiene până la arcul tendinos al obturatorului, de unde se îndreaptă oblic antero-posterior până la rafeul ano-coccigian. Fibrele lui mediale se întreţes cu pereţii viscerelor cu care vin în contact, în special cu peretele lateral al rectului. Fasciculul pubo-rectal se inseră pe pubis sub originea muşchiului pubo-coccigian şi se prezintă sub forma unei panglici paramediane latero-uretro-rectale. Fibrele cele mai laterale se inseră pe rafeul ano-coccigian, iar fibrele mediale se unesc cu cele de partea opusă şi realizează o chingă în jurul 1/2 posterioare a rectului inferior, unindu-se cu fibrele fasciculului profund al sfincterului anal extern. La nivelul contactului cu rectul perineal, o parte din fibrele ridicătorului anal se îndreaptă brusc în jos şi din oblic-orizontale devin verticale, realizând *teaca suspensoare a canalului ano-rectal* (10 bis).

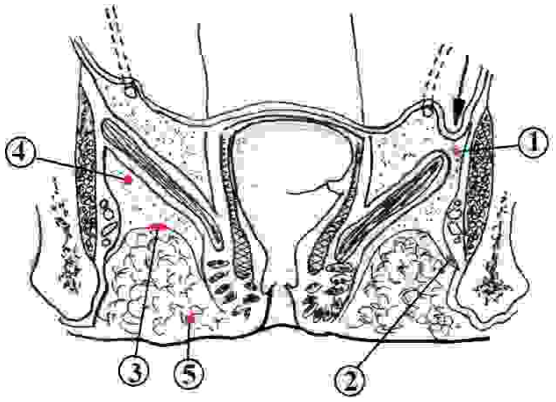

Fig.23a'7 *Secţiune frontală prin rectul inferior şi canalul anal. În jumătatea din stânga, ridicătorul anal nu ajunge la obturatorul intern şi rămâne un spaţiu (spaţiul Schwalbe) pe unde se pot angaja hernii perineale (**1**) conform sensului săgeţii. Fosele ischio-rectale (anale) sunt subîmpărţite de ligamentul lunat al lui Elliot Smith (**2**), care are punctul cel mai cranial la tegmen (**3**) într-un spaţiu suprategmentar cu ţesut conjunctiv lax (**4**) şi un spaţiu subtegmentar (**5**) care conţine ţesut adipos dens. (modificat după 7)*

Această teacă va reprezenta stratul mijlociu al musculaturii longitudinale a canalului ano-rectal. Locul unde se face această schimbare de direcţie este prevăzut cu o condensare fibroasă, care se prinde de peretele rectului numită *ligament hiatal* descris de Shafik (10). Bariera ridicătorilor anali împiedică organele pelvine să se "perinealizeze", situaţie în care se pot găsi vezica urinară (cistocel), rectul pelvin (rectocel) sau chiar organe în întregime - prolapsul genital, prolapsul rectal.

Fanta lăsată neocupată de ridicătorii anali în 1/3 anterioară pe linia mediană este completată pe un plan inferior de o altă structură transversală - *diafragma uro-genitală (*membrana perineală*)* - care aparţine perineului. Diafragma uro-genitală este alcătuită din doi muşchi: sfincterul uretrei membranoase şi muşchiul transvers perineal profund (muşchiul lui Guthrie). Ambii sunt mai puţin evidenţi la femeie. Sfincterul uretrei porneşte de la ramurile inferioare ale pubisului de unde fibrele se îndreaptă spre linia mediană şi trec anterior şi posterior

de uretră la ambele sexe. Fibrele cele mai posterioare se inseră la femeie şi pe vagin şi pe corpul fibro-tendinos perineal. Muşchiul transvers perineal profund porneşte de pe faţa medială a ramurii ischionului şi se inseră anterior pe corpul fibro-tendinos al perineului.

În jurul formaţiunilor descrise se structurează fasciile perineului. Astfel, fascia endopelvină parietală acoperă muşchiul obturator intern deasupra arcului tendinos al ridicătorului anal (porţiunea pelvină a fasciei). Sub această arcadă tendinoasă se descrie porţiunea perineală a fasciei obturatorului intern. Conform concepţiei clasice ea se dedublează pe faţa medială şi în partea posterioară a muşchiului obturator intern şi formează *canalul Alcock (pudendal)* prin care circulă mănunchiul vasculo-nervos ruşinos intern. Practic deci, fascia endopelvină parietală ajunsă la nivelul arcadei tendinoase a ridicătorilor anali se dedublează în 2 foiţe care acoperă muşchiul ridicător anal pe faţa sa superioară (foiţa diafragmatică superioară) şi pe faţa sa inferioară (foiţa diafragmatică inferioară) după care îşi continuă traseul parietal perineal, prin care înveleşte muşchiul obturator intern şi dă naştere canalului Alcock împreună cu ligamentul lunat (**fig.23a17 punctul 2**).

Fascia perineală profundă acoperă superior şi inferior diafragma uro-genitală (**fig.23a¹8)**. Cele două foiţe fuzionează anterior şi formează *ligamentul perineal transvers* descris de Henlé. Între acest ligament al lui Henlé şi ligamentul arcuat al simfizei pubiene trece vena dorsală a penisului (clitorisului). Foiţa superficială (inferioară) a fasciei perineale profunde este relativ groasă, compusă din benzi transversale de ţesut fibros şi a primit numele de *membrană perineală,* care apoi a fost extins la întreaga diafragmă uro-genitală. Foiţa profundă (superioară) este mai subţire.

Fascia perineală superficială sau fascia Colles este extensia spre perineu a fasciei Scarpa de la peretele abdominal anterolateral. Fascia Colles se inseră lateral pe ramurile ischio-pubiene şi pe tuberozitatea ischiatică, iar posterior fuzionează cu cele două foiţe ale fasciei perineale profunde. Aceasta înseamnă că fascia Colles se găseşte doar la nivelul triunghiului uro-genital.

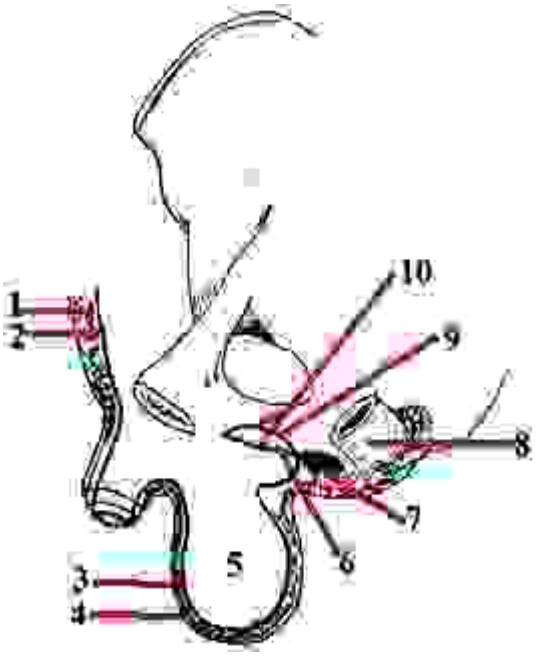

Fig.23a¹8 *Dispoziţia fasciilor în trigonul uro-genital. 1. Fascia Camper; 2. Fascia Scarpa; 3. Fascia Colles; 4. M. dartos; 5. Scrotul; 6. Foiţa inferioară a fasciei uro-genitale; 7. Nodul fibros perineal; 8. Canalul anal; 9. Foiţa superioară a diafragmei uro-genitale; 10. Poziţia spaţială a diafragmei uro-genitale (refăcut după 12)*

Diafragma uro-genitală (membrana perineală) împarte perineul anterior în spaţii virtuale pline cu ţesut conjunctiv lax, care pot fi folosite de chirurg-cranial de ea, deci deasupra ei şi în spaţii virtuale caudal de ea, deci pe un plan inferior diafragmei.

1. <u>Spaţii virtuale deasupra diafragmei uro-genitale</u>. Structura fasciilor care compartimentează aceste spaţii este complicată. În ordine se pot enumera de la suprafaţă spre profunzime:

- fascia Camper, structură adipoasă

a peretelui abdominal anterior. Ea se continuă cu stratul fibro-grăsos al perineului, coapsei şi regiunii fesiere;

- fascia Scarpa cu constituţia ei fibroasă se continuă la perineu, unde capătă numele de fascie Colles. In final cele 2 fascii Camper şi Scarpa se alipesc şi se îmbogăţesc cu fibre musculare netede din muşchiul dartos, formând tunica genitală externă (11);

- fascia perineală superficială acoperă spre exterior compartimentul muscular superficial al perineului;

- fascia profundă a lui Buck înveleşte penisul.

Există variaţii ale cantităţii de ţesut adipos aflate superficial de fascia Colles.

2.Spaţiile virtuale utilizabile de chirurg sub diafragma uro-genitală pot fi individualizate ca spaţiu peripenian, spaţiu perineo-scrotal şi despicătura (fanta) perineală superficială (11).

Astfel este descrisă existenţa unui spaţiu potenţial între fascia superficială şi fascia profundă a peretelui abdominal anterior. Acesta se continuă cranial cu spaţiul retromamar (11) iar caudal cu spaţiile peripenian şi periscrotal. Aceste spaţii permit extensiile microbiene în gangrena Fournier. La nivel perianal, spaţiul perineal superficial este închis lateral prin inserţia fasciei Colles la ramurile ischio-pubiene. Posterior comunicarea cu fosa ischio-rectală este barată de fuziunea fasciei Colles cu diafragma uro-genitală, cu corpul fibro – tendinos al perineului şi cu muşchiul transvers perineal superficial. Despicătura perineală superficială poate fi evidenţiată prin disecţie boantă, dar nu există o distincţie netă a structurilor fasciale perineale, care o delimitează.

Perineul anterior la bărbat (**23a^1**) este străbătut de uretra anterioară (**23a^2**) şi are anexate organele genitale externe (**23b**).

23a²
URETRA ANTERIOARĂ LA BĂRBAT

Date de embriogeneză şi anomalii anatomice.

Mezodermul şi endodermul contribuie la formarea uretrei anterioare, în timp ce uretra posterioară (prostatică şi membranoasă) derivă din partea pelvină a sinusului uro-genital. Glandele bulbo-uretrale Cowper provin din glandele uretrale.

Masculinizarea organelor genitale externe (OGE) începe în săptămâna a 8-a sub influenţa hormonilor androgeni şi constă din :

- alungirea rapidă a tuberculului genital, care devine *falus*;
- unirea pe linia mediană a pliurilor uretrale astfel încât să închidă pe faţa ventrală a penisului *uretra peniană* formată din placa mobilă adică din porţiunea falică a sinusului uro-genital definitiv;
- unirea pe linia mediană a pliurilor genitale cu formarea *scrotului*.

Anomalii congenitale ale uretrei anterioare:

- *hipospadias*-ul care apare după săptămâna 8-a intrauterină şi este foarte rar întâlnit, constă din deschiderea ventrală a uretrei pe o distanţă mai mare sau mai mică. La examenul clinic al nou născutului se constată că uretra se deschide pe partea inferioară a penisului, la nivelul scrotului sau în perineu, realizându-se cele 3 tipuri de hipospadias penian, scrotal sau perineal **(fig.23a²1)** separate sau în continuitate. Tratamentul este chirurgical. Având în vedere că în hipospadias placa uretrală restantă este bine vascularizată şi inervată, dotată cu ţesut musculo-conjunctiv (5), reconstrucţia uretrei este uşurată;

- *epispadias*-ul se caracterizează prin deschiderea uretrei pe partea dorsală a penisului şi se datorează unei deplasări a porţiunii laterale a tuberculului sinusal;

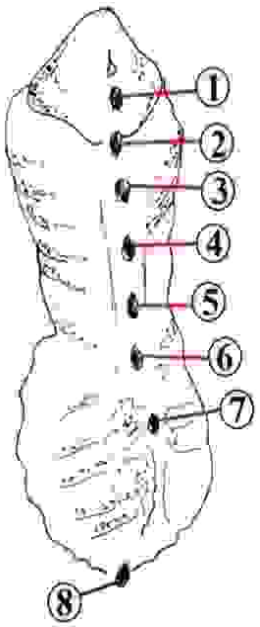

Fig.23a²1 *Hipospadias–localizări şi frecvenţă. 1. Glandular; 2. Balanic (1+2=50%); 3. Penian distal; 4. Penian mijlociu, 5. Penian proximal (3+4+5=20%); 6. Peno-scrotal; 7. Scrotal; 8. Perineal (6+7+8=30%). (refăcut după 8)*

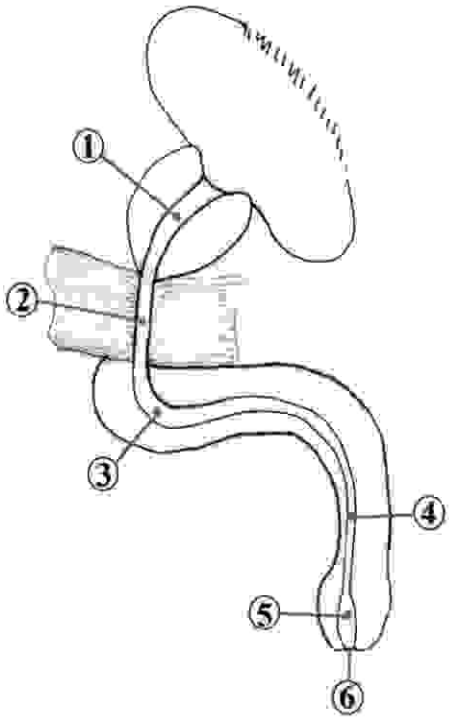

Fig.23a²2 *Segmentele uretrei. 1. Uretra prostatică; 2. Uretra membranoasă; 3. Uretra bulbară; 4. Uretra peniană; 5. Fosa naviculară; 6. Meatul uretral. (refăcut după 12 bis)*

- *duplicaţia uretrei peniene* este o anomalie rară, care se poate datora ipotetic unei duplicaţii a plăcii uretrale. Ea apare între săptămânile 10-14 de viaţă intrauterină şi se poate prezenta ca duplicaţie completă cu *difalie* (penis dublu) sau ca duplicaţie abortivă, în care una dintre cele 2 uretre este închisă „în deget de mănuşă”. Tratamentul constă în extirparea canalului nefuncţional;

- *atrofia sau stenoza uretrei anterioare* se datorează lipsei de canalizare (resorbţie) a plăcii uretrale. Placa este reprezentată de stratul endodermal al porţiunii distale a sinusului uro-genital, fiind evidentă în partea distală a falusului. Proliferarea mezenhimului aflat medial de plicile genitale, realizează placa uretrală, care se invaginează în grosimea corpului falusului, unde formează şanţul uretral primar (13). Stenoza meatului uretral beneficiază de meatotomie, iar atreziile pe porţiuni mai lungi necesită procedee de uretroplastie;

- *anomaliile congenitale ale glandelor bulbo-uretrale Cowper* sunt reprezentate de *siringocel* (chiste de retenţie) şi de *diverticulii uretrei anterioare* (11). Siringocelul poate determina retenţie de urină acumulată în uretra posterioară sau incontinenţă urinară.

ANATOMIA CHIRURGICALĂ A URETREI ANTERIOARE

Uretra prostatică şi cea membranoasă alcătuiesc uretra posterioară, care este localizată în pelvis şi a fost expusă în capitolul 21 b. Uretra anterioară este constituită din uretra bulbară şi uretra peniană (**fig.23a²2**). Uretra peniană numită şi uretra superficială reprezintă segmentul mobil al uretrei. Segmentul situat imediat caudal de diafragmul uro-genital este numit uretră bulbo-spongioasă şi se întinde până la ligamentul suspensor al penisului. Aici se varsă glandele bulbo-uretrale Cowper la orele 3 şi 9 de fiecare parte. Sunt 2 glande sferice cu un diametru de 0,5 - 1,5 cm localizate în cuprinsul sfincterului uretral extern (striat), adiacent cu uretra

CAPITOLUL 24
PERINEUL ŞI ORGANELE GENITALE EXTERNE LA FEMEIE

PERINEUL LA FEMEIE: DELIMITARE, PEREŢI

Perineul la femeie reprezintă ansamblul formaţiunilor cutaneo-fascio-musculare, care închid caudal ieşirea din pelvis, fiind străbătut de uretră, de vagin şi de canalul anal. Plasat între rădăcinile celor două membre inferioare şi partea declivă a celor două fese, perineul apare la femeia în ortostatism ca o zonă îngustă situată între părţile supero-mediale ale celor două coapse. Cu pacienta în poziţie ginecologică, cu coapsele flectate pe bazin şi în abducţie, perineul se etalează şi capătă forma unui romb natural (**fig.24.1**) între simfiza pubiană şi vârful coccisului în plan mediosagital şi între cele două tuberozităţi ischiatice, în plan frontal.

Trasat prin linii scheletotopice (**fig.24.2**) cele două laturi anterioare reprezintă proiecţia la piele a ramurilor ischio-pubiene, iar cele două laturi posterioare sunt proiecţia cutanată a ligamentelor sacro-tuberoase, dublate de marginile celor doi muşchi mari fesieri. O linie convenţională care uneşte cele două tuberozităţi ischiatice împarte rombul perineal într-un triunghi anterior-uro-genital şi un triunghi posterior–anal. În profunzime perineul se opreşte la planşeul pelvin reprezentat de pâlnia ridicătorilor anali, care îl desparte de pelvis. Bariera ridicătorilor anali împiedică organele pelvine să se «perinealizeze», situaţie în care se poate găsi vezica urinară (cistocel), rectul pelvin (rectocel), intestinul subţire (enterocel) sau chiar organe în întregime: prolapsul genital, prolapsul rectal.

Spaţiul osteo-ligamentar care delimitează rombul pelvin este practic inextensibil, permiţând doar mici mişcări ale vârfului coccisului şi ale simfizei pubiene (**fig.24.3 A**). Acest spaţiu este umplut de musculatura planşeului pelvin (**fig.24.3 B**), care lasă alte două spaţii libere: hiatusul anal străbătut de canalul ano-rectal (**fig.24.4**) şi hiatusul uro-genital (**fig.24.5).**

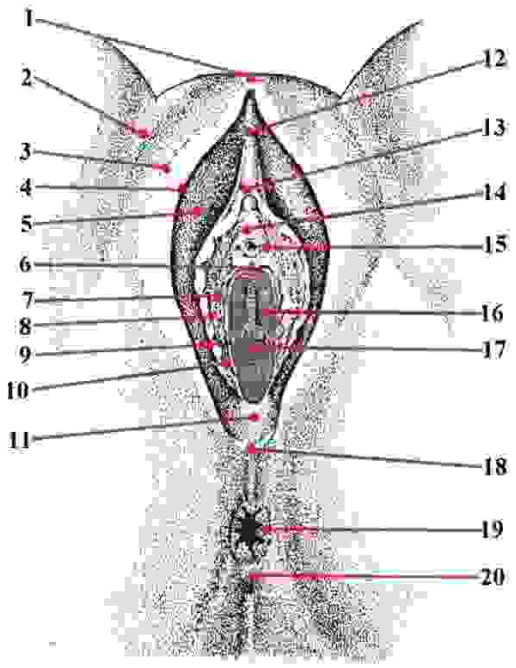

Fig.24.1 *Regiunea perineală la femeie. 1. Penilul (muntele Venerei); 2. Şanţul genito-femural (între coapsă şi labia mare); 3. Labia mare; 4. Marginea liberă a labiei mari; 5. Faţa medială a labiei mari; 6. Tuberculul vaginal (carina uretrală a vaginei); 7. Labia mică; 8. Marginea liberă a labiei mici; 9. Relieful fasciculului pubo-preanal al muşchiului ridicător al anusului; 10. Orificiul glandelor vestibulare mari (Bartholin); 11. Foseta naviculară (fosa vestibulului vaginal); 12. Comisura labială anterioară; 13. Clitorisul cu glandul, frâul şi prepuţul clitoridian; 14. Vestibulul vaginal delimitat de labile mici, clitoris şi tuberculul vaginal; 15. Meatul uretral având de fiecare parte orificiile glandelor uretrale (Skene); 16. Peretele vaginal anterior; 17. Triunghiul Pawlick; 18. Furculiţa (frâul labial); 19. Orificiul anal; 20. Spaţiul ano-coccigian. (după 6 bis)*

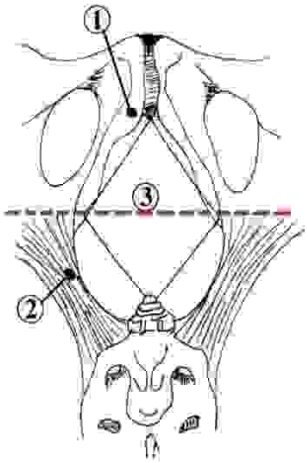

Fig.24.2 *Rombul perineal delimitat de ramurile ischio-pubiene* ***(1)*** *şi de ligamentele sacro-tuberoase* ***(2)****. Linia convenţională bituberozitară* ***(3)*** *îl împarte într-un triunghi anterior uro-genital şi un triunghi posterior anal. (refăcut după 45)*

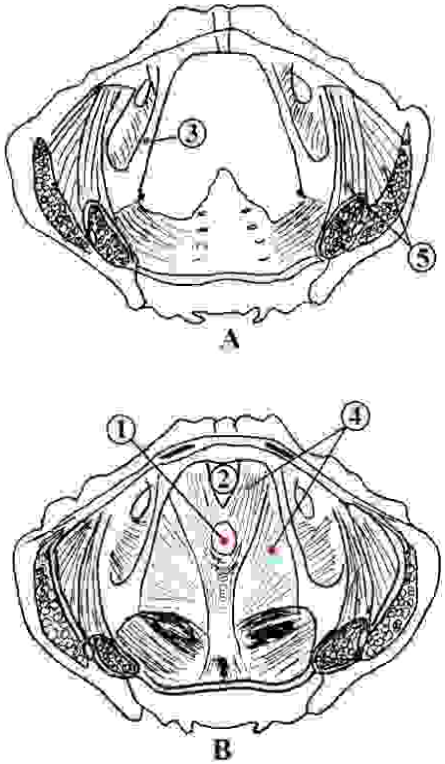

Fig.24.3 *Apertura inferioară a pelvisului privită dinspre abdomen.* ***A.*** *Conturul osteo-ligamentar;* ***B.*** *Planşeul muscular pelvin. 1. Hiatusul ano--rectal; 2. Hiatusul uro-genital; 3. Arcul tendinos al obturatorului Rouget; 4. Muşchiul ridicător anal; 5. Muşchiul psoas iliac. (refăcut după 15 bis)*

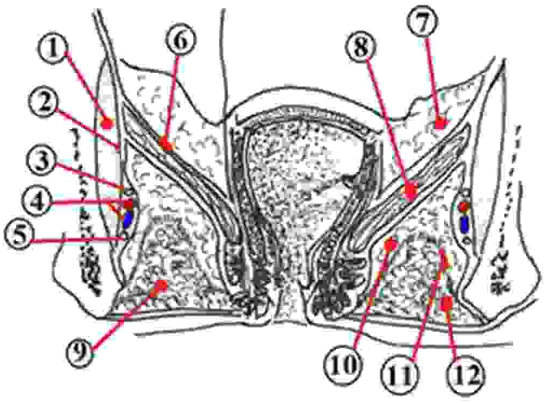

Fig.24.4 *Secţiune frontală prin perineul posterior. 1. Muşchiul obturator intern; 2. Fascia obturatoare; 3. Nervul perineal; 4. Artera şi vena ruşinoasă internă în canalul Alcock; 5. Nervul dorsal al clitorisului; 6. Foiţa diafragmatică a fasciei pelvine, 7. Ţesut conjunctiv subperitoneal; 8. Muşchiul ridicător anal; 9. Fosa ischio-rectală; 10. Ţesut conjunctivo-adipos din tavanul fosei ischio-rectale; 11. Fascia lunata (Smith); 12. Ţesutul conjunctiv adipos subcutanat. (modificat după 7 bis, 15 bis)*

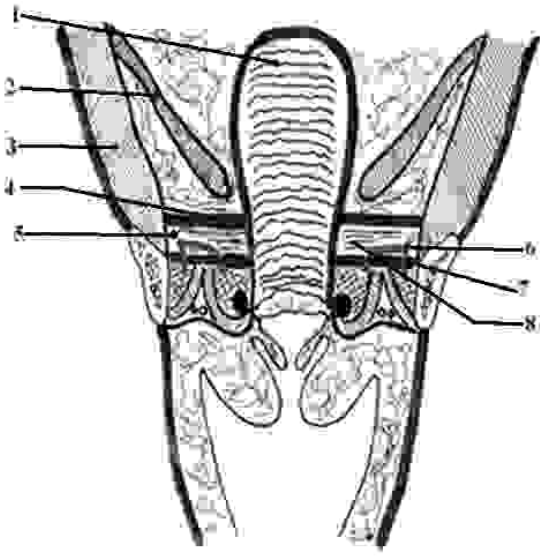

Fig.24.5 *Constituţia diafragmei uro-genitale la femeie (secţiune frontală prin pelvis). 1. Vaginul; 2. M. ridicător anal; 3. M. obturator intern; 4. Fascia superioară a diafr. uro-genitale; 5. N. dorsal al clitorisului; 6. A. ruşinoasă int.; 7. Fascia infer. a diafragmei uro-genitale; 8. Sfincterul uretral. (după 6 terţ)*

Diafragma pelvină este alcătuită din 2 muşchi: coccigian şi ridicător anal, inervaţi amândoi de ramuri care provin din diviziunile anterioare ale nervilor S2 - S4.

Muşchiul coccigian se inseră pe spina ischiatică, după care capătă o direcţie postero-medială spre partea laterală şi inferioară a sacrului şi a coccisului.

Muşchiul ridicător anal are o structură complexă; pentru scopuri didactice îi distingem *3 porţiuni*: ilio-coccigiană, pubo-coccigiană şi pubo-rectală.

Fasciculul ilio-coccigian se întinde de la spina ischiatică şi ramura superioară a pubelui până în apropierea canalului obturator, având o inserţie pe arcul tendinos al m. obturator (arcul lui Rouget). De aici fibrele se îndreaptă medial şi dorsal pentru a se insera pe coccis şi pe rafeul ano-coccigian.

Fasciculul pubo-coccigian porneşte de la simfiza pubiană până la arcul tendinos al obturatorului, de unde se îndreaptă oblic anteroposterior până la rafeul ano-coccigian. Fibrele lui mediale vin în contact cu peretele lateral al viscerelor pe lângă care trec, în special cu cele ale rectului.

Fasciculul pubo-rectal se inseră pe pubis sub originea muşchiului pubo-coccigian şi se prezintă sub forma unei panglici groase para-sagitale latero-vagino-rectale (**fig.24.6**). Fibrele cele mai laterale se inseră pe rafeul ano-coccigian, iar fibrele mediale se unesc cu cele de partea opusă şi realizează un laţ în jurul ½ posterioare a rectului unindu-se cu fibrele fasciculului profund al sfincterului anal extern.

La nivelul contactului cu rectul perineal o parte din fibrele ridicătorului anal îşi schimbă direcţia la 90° spre anus şi din orizontal-oblice devin verticale (**fig.24.7 punctul 10)**. Ele realizează teaca suspensoare a canalului ano-rectal descrisă de Shafik (vezi musculatura rectului perineal şi a canalului anal din subcap. 23c). Această teacă va reprezenta stratul mijlociu al musculaturii longitudinale a canalului ano-rectal. Locul unde se face această schimbare de direcţie este prevăzut cu o condensare fibroasă numită de Shafik *ligament hiatal*.

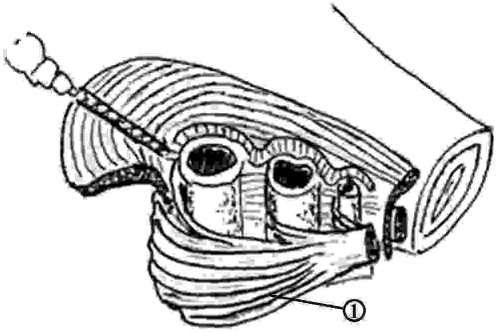

Fig.24.6 *Reprezentarea schematică a componentelor sfincteriene pentru canalul ano-rectal, vagin şi uretră desprinse din muşchiul pubo-rectal (1). (conform concepţiei lui Shafik - 43)*

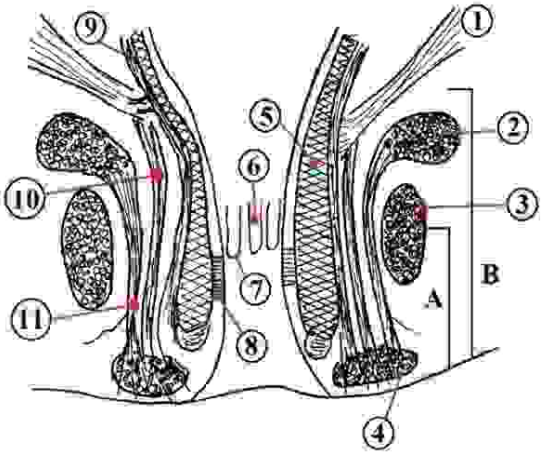

Fig.24.7 ***A****. Canalul anal anatomic.* ***B****. Canalul anal chirurgical. 1. Muşchiul levator; 2. Sfincterul anal extern (fascicul profund); 3. Sfincterul anal extern (fascicul superficial); 4. Sfincterul anal extern (fascicul subcutanat); 5. Sfincterul anal intern; 6. Coloanele Morgagni; 7. Valvele anale; 8. Ligamentul Parks; 9. Musc. long. recto-anală; 10. Tunelul levatorilor; 11. Prelungirea longitudinală a fasciculului profund din sfincterul anal extern.*

Fanta lăsată neocupată de ridicătorii anali în ⅓ anterioară este completată pe linia mediană şi pe un plan inferior de o structură musculo-fibroasă numită *diafragmul uro-genital*, care aparţine perineului. Ea este constituită din 2 muşchi: sfincterul striat al uretrei şi muşchiul transvers perineal profund (m. lui Guthrie) ambii mai evidenţi la femeie. Sfincterul uretrei porneşte de pe ramurile inferioare ale pubisului, de unde se îndreaptă spre linia mediană. Fibrele lui trec

anterior şi posterior de uretră; cele mai posterioare se inseră pe vagin şi pe corpul fibro-tendinos al perineului. Muşchiul transvers perineal profund porneşte de pe faţa medială a ramurii ischionului şi se inseră anterior pe corpul fibro-tendinos al perineului. În jurul formaţiunilor descrise se formează fasciile perineului anterior: fascia parietală ce continuă fascia pelvină parietală a muşchiului obturator intern, fascia perineală profundă, care acoperă diafragma uro-genitală pe ambele feţe şi fascia perineală superficială, care sub numele de fascie Colles continuă la perineu fascia Scarpa a peretelui abdominal antero-lateral. *Fascia pelvină parietală* în porţiunea unde acoperă muşchiul obturator intern, oferă inserţie muşchiului ridicător anal. În unele cazuri ridicătorul se inseră doar pe pubis şi pe spina ischiatică aşa că rămâne un spaţiu cunoscut sub numele de *hiatusul lui Schwalbe,* prin care cavitatea pelvină comunică direct cu spaţiul perineal profund, aşa că se pot angaja hernii perineale. Fascia parietală a muşchiului obturator intern se dedublează în partea posterioară a m. obturator intern şi formează canalul lui Alcock (pudendal) prin care circulă mănunchiul vasculo-nervos ruşinos intern. După altă concepţie canalul Alcock este mărginit de *fascia lunata* a lui Ellis şi de fascia parietală (**fig.24.8**). Oricum compresia exercitată la acest nivel poate dezvolta un sindrom canalar cu sancţiune chirurgicală. Fascia perineală profundă este o fascie dublă care înveleşte cei doi muşchi ai diafragmei uro-genitale. Cele 2 foiţe fuzionează anterior şi formează ligamentul perineal transvers descris de Henlé. Între acest ligament al lui Henlé şi ligamentul arcuat al simfizei pubiene trece vena dorsală a clitorisului. Foiţa inferioară a fasciei perineale profunde este mai groasă şi poartă numele de *membrană perineală*, denumire care a fost dată prin extensie întregii diafragme uro-genitale. *Fascia perineală superficială* continuă spre perineu fascia Scarpa a peretelui abdominal şi primeşte numele de fascie Colles. Ea se inseră lateral pe ramurile ischio-pubiene şi pe tuberozităţile ischiatice, iar posterior fuzionează cu cele 2 foiţe reunite ale fasciei perineale profunde ceea ce înseamnă că fascia perineală superficială se găseşte doar la nivelul triunghiului perineal anterior.

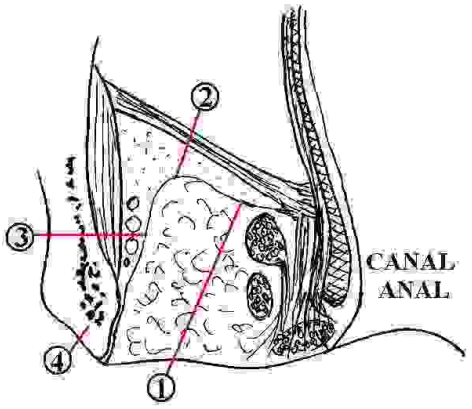

Fig.24.8 *Compartimentarea fosei ischio-anale prin fascia lunata a lui Ellis (1) care prezintă un tegmen (2) şi dă peretele medial al canalului pudendal Alcock (3); 4. Tuberozitatea ischiatică.*

24a
PERINEUL ANTERIOR (TRIUNGHIUL GENITAL) LA FEMEIE. VULVA, URETRA, VAGINUL PERINEAL

Embriogeneza şi anomalii de interes chirurgical.

Dezvoltarea structurilor anatomice genitale feminine de la nivelul perineului anterior – vagin şi organe genitale externe (OGE) - este strâns legată de dezvoltarea tractului urinar şi digestiv (24). Cloaca şi structurile embrionare primitive apărute în conexiune cu aceasta reprezintă originea comună a tractului uro-genital, a OGE şi a canalului ano-rectal atât la sexul masculin, cât şi la cel feminin.

Dezvoltarea tractului uro-genital şi a OGE se desfăşoară în două etape: o etapă indiferentă –în care se formează, identic la ambele sexe, primordiile tractului uro-genital şi ale OGE - şi o etapă de diferenţiere sexuală - controlată hormonal, la finele căreia se vor definitiva structurile specifice fiecărui sex.

I. Etapa indiferentă. Această etapă durează până în *săptămâna 7 – săptămâna 8* de viaţă intrauterină şi se caracterizează, atât la embrionul de sex feminin şi la cel de sex masculin, prin formarea septului uro-genital primitiv, a ductelor paramezonefrice şi mezonefrice, precum şi a primordiilor OGE.

În *săptămâna a 3-a* de dezvoltare intrauterină, se formează membrana cloacală care va închide porţiunea terminală dilatată a tubului digestiv primitiv numită cloaca. Membrana cloacală se formează la zona de contact între endodermul intestinului primitiv şi ectodermul embrionar (*proctodeum*). Cloaca se continuă superior cu ductul alantoidian, care intră în alcătuirea pediculului ombilical şi care se va fibroza formând *uraca.*

Între săptămâna a 4-a şi săptămâna a 7-a, cranial de ductul alantoidian (între acesta şi intestinul primitiv) se dezvoltă septul uro-rectal (pintenul lui Rathke). Acest sept se formează din mezodermul ventral al intestinului terminal primitiv şi pe măsură ce embrionul se alungeşte şi se flectează, el creşte progresiv, în direcţie dorsală şi caudală, către membrana cloacală (**fig.24a1 A**). În *săptămâna a 7-a*, septul uro-rectal ajunge la nivelul membranei cloacale (**fig.24a1 B**) şi vârful său va forma centrul tendinos al perineului (24,34). La sfârşitul perioadei indiferente, ca urmare a evoluţiei septului uro-rectal, cloaca şi membrana cloacală vor fi împărţite în câte două segmente, unul anterior şi altul posterior. Astfel anterior apare *sinusul uro-genital* ***(SU-G)*** *primitiv, iar* posterior se formează *canalul ano-rectal* (**fig.24a2**)*;* membrana cloacală se împarte într-o *membrană uro-genitală* (anterior) şi o *membrană anală* (posterior).

Din celulele mezenchimale migratoare ale liniei primitive, se formează în jurul membranei cloacale, în *săptămâna a 5-a*, nişte proeminenţe numite pliurile cloacale (17) care se unesc anterior de membrana cloacală şi formează *tuberculul genital* (**fig.24a3**).

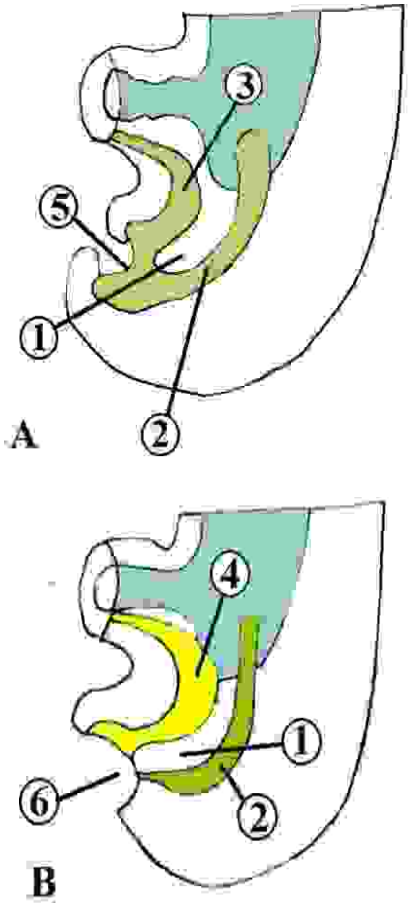

Fig.24a1 A. *Dezvoltarea septului urorectal în direcţia membranei cloacale între săptămânile 4-7;* ***B****. Septul uro-rectal ajuns la membrana cloacală (săptămâna a 7-a). 1. Sept uro-rectal; 2. Intestin primitiv; 3. Sinus uro-genital; 4. Vezica urinară; 5. Membrana cloacală limitează cranial cloaca; 6. Perineu. (refăcut după 24)*

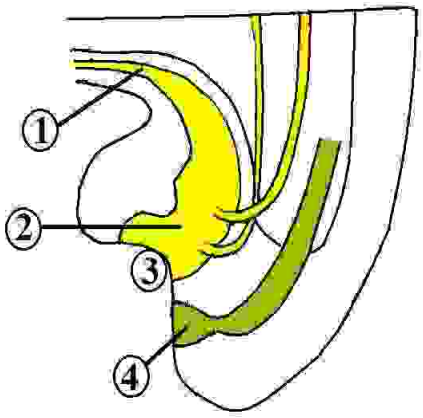

,

Fig.24a2 *Dezvoltarea sinusului uro-genital în ziua a 56-a. 1. Alantoida; 2. Segmentul pelvin al sinusului uro-genital; 3. Segmentul falic al sinusului uro-genital; 4. Canal anal (refăcut după 24).*

De o parte şi de alta a pliurilor cloacale încep să se formeze alte proeminenţe numite *pliurile genitale labiale*.

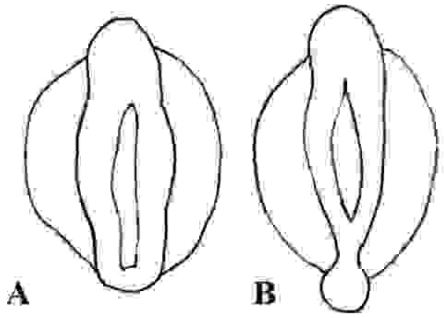

Fig.24a3 *Primordiile organelor genitale externe feminine.Tuberculul genital de la care pleaca pliurile cloacale, iar lateral de ele se constituie pliurile labiale* ***A.*** *Săptămâna a 5-a;* ***B.*** *Săptămâna a 7-a. (refăcut după 34)*

Dezvoltarea septului uro-rectal va face ca pliurile cloacale să se împartă în pliuri uretrale (anterior) şi pliuri anale (posterior).

Cele două membrane, uro-genitală şi anală se resorb la *sfârşitul săptămânii a 7-a*, formîndu-se astfel fanta uro-genitală şi orificiul anal.

SU-G primitiv se continuă anterior cu *ductul alantoidian* (**vezi fig.24a2**) care prin fibrozare se va transforma în uracă, iar pe peretele său posterior se deschid primordiile tractului genital - ductele mezonefrice (Wolff) şi ductele paramezonefrice (Müller) – care coexistă în etapa indiferentă (vezi si capitolul uter şi anexe).

Ductele paramezonefrice (Müller) - (17, 19, 24) - (**fig.24a4**). Se formează în *săptămâna a 5-a* de desvoltare intrauterină, prin invaginarea epiteliului celomic ce acoperă polul superior al mezonefrosului (corpul lui Wolff). În *săptămâna a 8-a*, ductele paramezonefrice încep să fuzioneze în porţiunea distală, după ce amândouă au trecut anterior şi medial de ductele mezonefrice. Cele două ducte paramezonefrice fuzionate, rămân însă separate de un sept, care va dispărea în *săptămâna a 9-a*, dând naştere canalului uterin, din care se va dezvolta uterul. Extremitatea distală a celor două canale fuzionează cu peretele posterior al SU-G unde formează o proeminenţă numită tuberculul sinusal / sinu-vaginal (Müller) din care se va forma partea pelvină a vaginului. Din porţiunile nefuzionate ale celor două canale se vor forma trompele uterine.

La fătul de sex masculin, ductele paramezonefrice regresează cu excepţia unei mici părţi situate deasupra testiculului, care va forma *appendix testis*- şi a porţiunii terminale, care va forma utriculul prostatic.

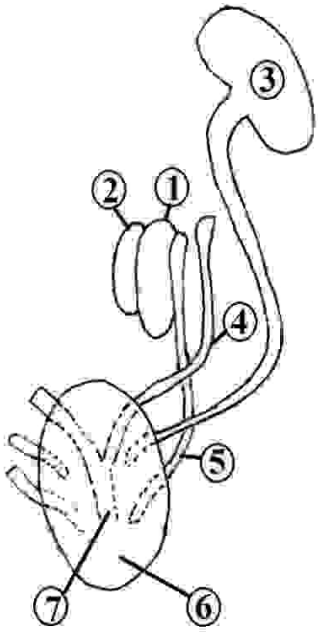

Fig.24a4 *Primordiile uro-genitale. 1. Mezonefros (corpul lui Wolff); 2. Gonada; 3. Metanefros; 4. Duct paramezonefric (Müller).; 5. Duct mezonefric (Wolff); 6. Sinus uro-genital; 7. Canal Leuckhard.*

Ductele mezonefrice (Wolff) - (19, 34, 50) – (**fig.24a4**) se formează, la nivelul mezonefrosului (corpul lui Wolff) care este situat pe faţa laterală a gonadei primitive, în *săptămâna a 4-a* de dezvoltare intrauterină. Ele se termină pe peretele posterior al SU-G primitiv, de o parte şi de alta a tuberculului sinusal (Müller). Experimental s-a demonstrat că ductul mezonefric (Wolff) induce desvoltarea ductului paramezonefric (Müller) şi controlează evoluţia cranio-caudală a acestuia (34).

La fătul de *sex masculin*, ductele Wolff reprezintă primordiile căilor genitale

CAPITOLUL 24
PERINEUL ŞI ORGANELE GENITALE EXTERNE LA FEMEIE

PERINEUL LA FEMEIE: DELIMITARE, PEREŢI

Perineul la femeie reprezintă ansamblul formaţiunilor cutaneo-fascio-musculare, care închid caudal ieşirea din pelvis, fiind străbătut de uretră, de vagin şi de canalul anal. Plasat între rădăcinile celor două membre inferioare şi partea declivă a celor două fese, perineul apare la femeia în ortostatism ca o zonă îngustă situată între părţile supero-mediale ale celor două coapse. Cu pacienta în poziţie ginecologică, cu coapsele flectate pe bazin şi în abducţie, perineul se etalează şi capătă forma unui romb natural (**fig.24.1**) între simfiza pubiană şi vârful coccisului în plan mediosagital şi între cele două tuberozităţi ischiatice, în plan frontal.

Trasat prin linii scheletotopice (**fig.24.2**) cele două laturi anterioare reprezintă proiecţia la piele a ramurilor ischio-pubiene, iar cele două laturi posterioare sunt proiecţia cutanată a ligamentelor sacro-tuberoase, dublate de marginile celor doi muşchi mari fesieri. O linie convenţională care uneşte cele două tuberozităţi ischiatice împarte rombul perineal într-un triunghi anterior-uro-genital şi un triunghi posterior–anal. În profunzime perineul se opreşte la planşeul pelvin reprezentat de pâlnia ridicătorilor anali, care îl desparte de pelvis. Bariera ridicătorilor anali împiedică organele pelvine să se «perinealizeze», situaţie în care se poate găsi vezica urinară (cistocel), rectul pelvin (rectocel), intestinul subţire (enterocel) sau chiar organe în întregime: prolapsul genital, prolapsul rectal.

Spaţiul osteo-ligamentar care delimitează rombul pelvin este practic inextensibil, permiţând doar mici mişcări ale vârfului coccisului şi ale simfizei pubiene (**fig.24.3 A**). Acest spaţiu este umplut de musculatura planşeului pelvin (**fig.24.3 B**), care lasă alte două spaţii libere: hiatusul anal străbătut de canalul ano-rectal (**fig.24.4**) şi hiatusul uro-genital (**fig.24.5).**

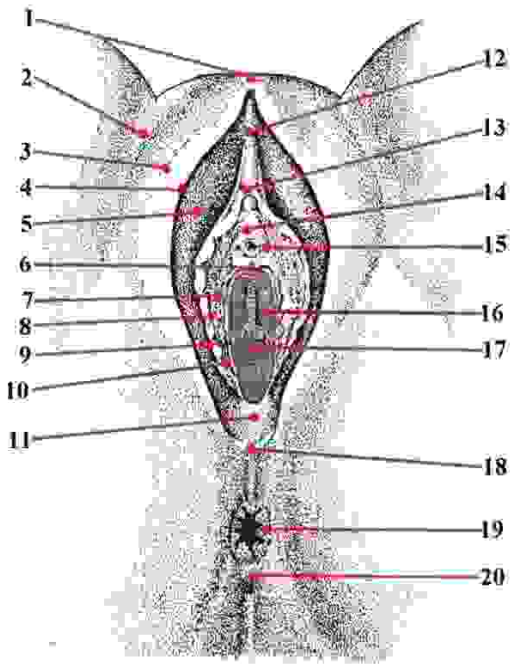

Fig.24.1 *Regiunea perineală la femeie. 1. Penilul (muntele Venerei); 2. Şanţul genito-femural (între coapsă şi labia mare); 3. Labia mare; 4. Marginea liberă a labiei mari; 5. Faţa medială a labiei mari; 6. Tuberculul vaginal (carina uretrală a vaginei); 7. Labia mică; 8. Marginea liberă a labiei mici; 9. Relieful fasciculului pubo-preanal al muşchiului ridicător al anusului; 10. Orificiul glandelor vestibulare mari (Bartholin); 11. Foseta naviculară (fosa vestibulului vaginal); 12. Comisura labială anterioară; 13. Clitorisul cu glandul, frâul şi prepuţul clitoridian; 14. Vestibulul vaginal delimitat de labile mici, clitoris şi tuberculul vaginal; 15. Meatul uretral având de fiecare parte orificiile glandelor uretrale (Skene); 16. Peretele vaginal anterior; 17. Triunghiul Pawlick; 18. Furculiţa (frâul labial); 19. Orificiul anal; 20. Spaţiul ano-coccigian. (după 6 bis)*

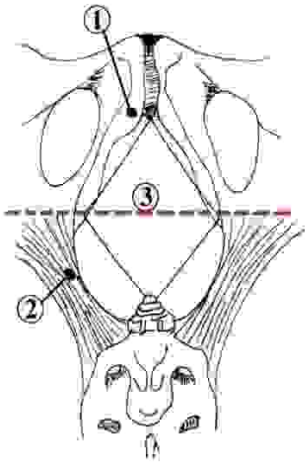

Fig.24.2 *Rombul perineal delimitat de ramurile ischio-pubiene* ***(1)*** *şi de ligamentele sacro-tuberoase* ***(2)****. Linia convenţională bituberozitară* ***(3)*** *îl împarte într-un triunghi anterior uro-genital şi un triunghi posterior anal. (refăcut după 45)*

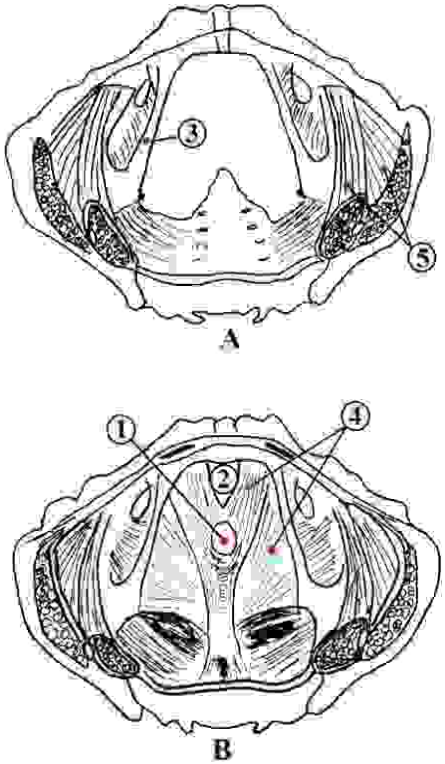

Fig.24.3 *Apertura inferioară a pelvisului privită dinspre abdomen.* ***A.*** *Conturul osteo-ligamentar;* ***B.*** *Planşeul muscular pelvin. 1. Hiatusul ano--rectal; 2. Hiatusul uro-genital; 3. Arcul tendinos al obturatorului Rouget; 4. Muşchiul ridicător anal; 5. Muşchiul psoas iliac. (refăcut după 15 bis)*

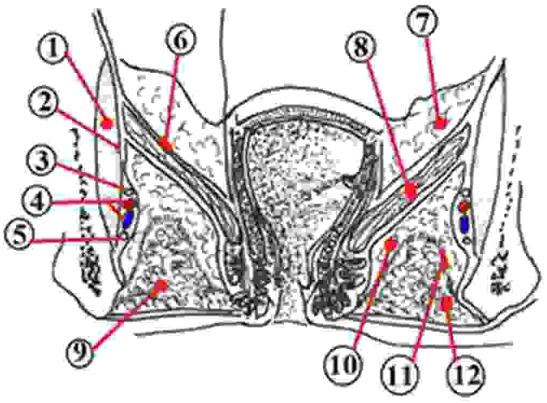

Fig.24.4 *Secţiune frontală prin perineul posterior. 1. Muşchiul obturator intern; 2. Fascia obturatoare; 3. Nervul perineal; 4. Artera şi vena ruşinoasă internă în canalul Alcock; 5. Nervul dorsal al clitorisului; 6. Foiţa diafragmatică a fasciei pelvine, 7. Ţesut conjunctiv subperitoneal; 8. Muşchiul ridicător anal; 9. Fosa ischio-rectală; 10. Ţesut conjunctivo-adipos din tavanul fosei ischio-rectale; 11. Fascia lunata (Smith); 12. Ţesutul conjunctiv adipos subcutanat. (modificat după 7 bis, 15 bis)*

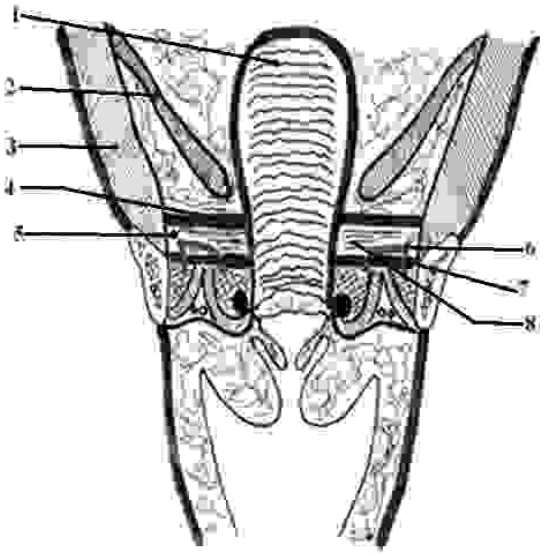

Fig.24.5 *Constituţia diafragmei uro-genitale la femeie (secţiune frontală prin pelvis). 1. Vaginul; 2. M. ridicător anal; 3. M. obturator intern; 4. Fascia superioară a diafr. uro-genitale; 5. N. dorsal al clitorisului; 6. A. ruşinoasă int.; 7. Fascia infer. a diafragmei uro-genitale; 8. Sfincterul uretral. (după 6 terţ)*

Diafragma pelvină este alcătuită din 2 muşchi: coccigian şi ridicător anal, inervaţi amândoi de ramuri care provin din diviziunile anterioare ale nervilor S2 - S4.

Muşchiul coccigian se inseră pe spina ischiatică, după care capătă o direcţie postero-medială spre partea laterală şi inferioară a sacrului şi a coccisului.

Muşchiul ridicător anal are o structură complexă; pentru scopuri didactice îi distingem *3 porţiuni*: ilio-coccigiană, pubo-coccigiană şi pubo-rectală.

Fasciculul ilio-coccigian se întinde de la spina ischiatică şi ramura superioară a pubelui până în apropierea canalului obturator, având o inserţie pe arcul tendinos al m. obturator (arcul lui Rouget). De aici fibrele se îndreaptă medial şi dorsal pentru a se insera pe coccis şi pe rafeul ano-coccigian.

Fasciculul pubo-coccigian porneşte de la simfiza pubiană până la arcul tendinos al obturatorului, de unde se îndreaptă oblic anteroposterior până la rafeul ano-coccigian. Fibrele lui mediale vin în contact cu peretele lateral al viscerelor pe lângă care trec, în special cu cele ale rectului.

Fasciculul pubo-rectal se inseră pe pubis sub originea muşchiului pubo-coccigian şi se prezintă sub forma unei panglici groase para-sagitale latero-vagino-rectale (**fig.24.6**). Fibrele cele mai laterale se inseră pe rafeul ano-coccigian, iar fibrele mediale se unesc cu cele de partea opusă şi realizează un laţ în jurul ½ posterioare a rectului unindu-se cu fibrele fasciculului profund al sfincterului anal extern.

La nivelul contactului cu rectul perineal o parte din fibrele ridicătorului anal îşi schimbă direcţia la 90° spre anus şi din orizontal-oblice devin verticale (**fig.24.7 punctul 10)**. Ele realizează teaca suspensoare a canalului ano-rectal descrisă de Shafik (vezi musculatura rectului perineal şi a canalului anal din subcap. 23c). Această teacă va reprezenta stratul mijlociu al musculaturii longitudinale a canalului ano-rectal. Locul unde se face această schimbare de direcţie este prevăzut cu o condensare fibroasă numită de Shafik *ligament hiatal*.

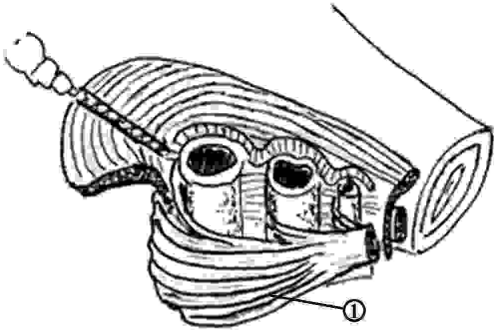

Fig.24.6 *Reprezentarea schematică a componentelor sfincteriene pentru canalul ano-rectal, vagin şi uretră desprinse din muşchiul pubo-rectal (1). (conform concepţiei lui Shafik - 43)*

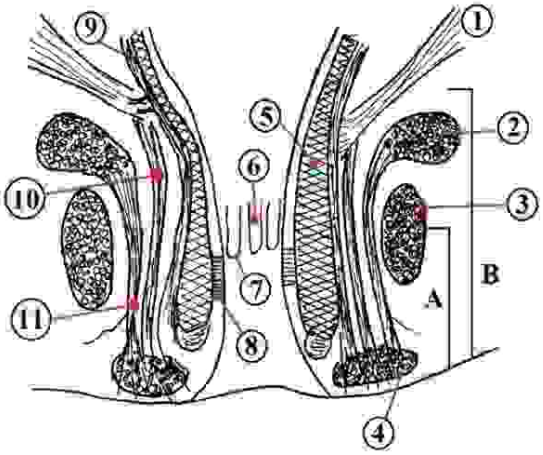

Fig.24.7 ***A****. Canalul anal anatomic.* ***B****. Canalul anal chirurgical. 1. Muşchiul levator; 2. Sfincterul anal extern (fascicul profund); 3. Sfincterul anal extern (fascicul superficial); 4. Sfincterul anal extern (fascicul subcutanat); 5. Sfincterul anal intern; 6. Coloanele Morgagni; 7. Valvele anale; 8. Ligamentul Parks; 9. Musc. long. recto-anală; 10. Tunelul levatorilor; 11. Prelungirea longitudinală a fasciculului profund din sfincterul anal extern.*

Fanta lăsată neocupată de ridicătorii anali în ⅓ anterioară este completată pe linia mediană şi pe un plan inferior de o structură musculo-fibroasă numită *diafragmul uro-genital*, care aparţine perineului. Ea este constituită din 2 muşchi: sfincterul striat al uretrei şi muşchiul transvers perineal profund (m. lui Guthrie) ambii mai evidenţi la femeie. Sfincterul uretrei porneşte de pe ramurile inferioare ale pubisului, de unde se îndreaptă spre linia mediană. Fibrele lui trec

anterior şi posterior de uretră; cele mai posterioare se inseră pe vagin şi pe corpul fibro-tendinos al perineului. Muşchiul transvers perineal profund porneşte de pe faţa medială a ramurii ischionului şi se inseră anterior pe corpul fibro-tendinos al perineului. În jurul formaţiunilor descrise se formează fasciile perineului anterior: fascia parietală ce continuă fascia pelvină parietală a muşchiului obturator intern, fascia perineală profundă, care acoperă diafragma uro-genitală pe ambele feţe şi fascia perineală superficială, care sub numele de fascie Colles continuă la perineu fascia Scarpa a peretelui abdominal antero-lateral. *Fascia pelvină parietală* în porţiunea unde acoperă muşchiul obturator intern, oferă inserţie muşchiului ridicător anal. În unele cazuri ridicătorul se inseră doar pe pubis şi pe spina ischiatică aşa că rămâne un spaţiu cunoscut sub numele de *hiatusul lui Schwalbe,* prin care cavitatea pelvină comunică direct cu spaţiul perineal profund, aşa că se pot angaja hernii perineale. Fascia parietală a muşchiului obturator intern se dedublează în partea posterioară a m. obturator intern şi formează canalul lui Alcock (pudendal) prin care circulă mănunchiul vasculo-nervos ruşinos intern. După altă concepţie canalul Alcock este mărginit de *fascia lunata* a lui Ellis şi de fascia parietală (**fig.24.8**). Oricum compresia exercitată la acest nivel poate dezvolta un sindrom canalar cu sancţiune chirurgicală. Fascia perineală profundă este o fascie dublă care înveleşte cei doi muşchi ai diafragmei uro-genitale. Cele 2 foiţe fuzionează anterior şi formează ligamentul perineal transvers descris de Henlé. Între acest ligament al lui Henlé şi ligamentul arcuat al simfizei pubiene trece vena dorsală a clitorisului. Foiţa inferioară a fasciei perineale profunde este mai groasă şi poartă numele de *membrană perineală*, denumire care a fost dată prin extensie întregii diafragme uro-genitale. *Fascia perineală superficială* continuă spre perineu fascia Scarpa a peretelui abdominal şi primeşte numele de fascie Colles. Ea se inseră lateral pe ramurile ischio-pubiene şi pe tuberozităţile ischiatice, iar posterior fuzionează cu cele 2 foiţe reunite ale fasciei perineale profunde ceea ce înseamnă că fascia perineală superficială se găseşte doar la nivelul triunghiului perineal anterior.

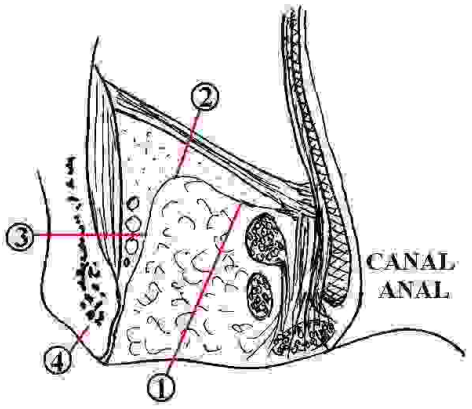

Fig.24.8 *Compartimentarea fosei ischio-anale prin fascia lunata a lui Ellis (1) care prezintă un tegmen (2) şi dă peretele medial al canalului pudendal Alcock (3); 4. Tuberozitatea ischiatică.*

24a
PERINEUL ANTERIOR (TRIUNGHIUL GENITAL) LA FEMEIE. VULVA, URETRA, VAGINUL PERINEAL

Embriogeneza şi anomalii de interes chirurgical.

Dezvoltarea structurilor anatomice genitale feminine de la nivelul perineului anterior – vagin şi organe genitale externe (OGE) - este strâns legată de dezvoltarea tractului urinar şi digestiv (24). Cloaca şi structurile embrionare primitive apărute în conexiune cu aceasta reprezintă originea comună a tractului uro-genital, a OGE şi a canalului ano-rectal atât la sexul masculin, cât şi la cel feminin.

Dezvoltarea tractului uro-genital şi a OGE se desfăşoară în două etape: o etapă indiferentă –în care se formează, identic la ambele sexe, primordiile tractului uro-genital şi ale OGE - şi o etapă de diferenţiere sexuală - controlată hormonal, la finele căreia se vor definitiva structurile specifice fiecărui sex.

I. Etapa indiferentă. Această etapă durează până în *săptămâna 7 – săptămâna 8* de viaţă intrauterină şi se caracterizează, atât la embrionul de sex feminin şi la cel de sex masculin, prin formarea septului uro-genital primitiv, a ductelor paramezonefrice şi mezonefrice, precum şi a primordiilor OGE.

În *săptămâna a 3-a* de dezvoltare intrauterină, se formează membrana cloacală care va închide porţiunea terminală dilatată a tubului digestiv primitiv numită cloaca. Membrana cloacală se formează la zona de contact între endodermul intestinului primitiv şi ectodermul embrionar (*proctodeum*). Cloaca se continuă superior cu ductul alantoidian, care intră în alcătuirea pediculului ombilical şi care se va fibroza formând *uraca.*

Între săptămâna a 4-a şi săptămâna a 7-a, cranial de ductul alantoidian (între acesta şi intestinul primitiv) se dezvoltă septul uro-rectal (pintenul lui Rathke). Acest sept se formează din mezodermul ventral al intestinului terminal primitiv şi pe măsură ce embrionul se alungeşte şi se flectează, el creşte progresiv, în direcţie dorsală şi caudală, către membrana cloacală (**fig.24a1 A**). În *săptămâna a 7-a*, septul uro-rectal ajunge la nivelul membranei cloacale (**fig.24a1 B**) şi vârful său va forma centrul tendinos al perineului (24,34). La sfârşitul perioadei indiferente, ca urmare a evoluţiei septului uro-rectal, cloaca şi membrana cloacală vor fi împărţite în câte două segmente, unul anterior şi altul posterior. Astfel anterior apare *sinusul uro-genital* ***(SU-G)*** *primitiv, iar* posterior se formează *canalul ano-rectal* (**fig.24a2**)*;* membrana cloacală se împarte într-o *membrană uro-genitală* (anterior) şi o *membrană anală* (posterior).

Din celulele mezenchimale migratoare ale liniei primitive, se formează în jurul membranei cloacale, în *săptămâna a 5-a*, nişte proeminenţe numite pliurile cloacale (17) care se unesc anterior de membrana cloacală şi formează *tuberculul genital* (**fig.24a3**).

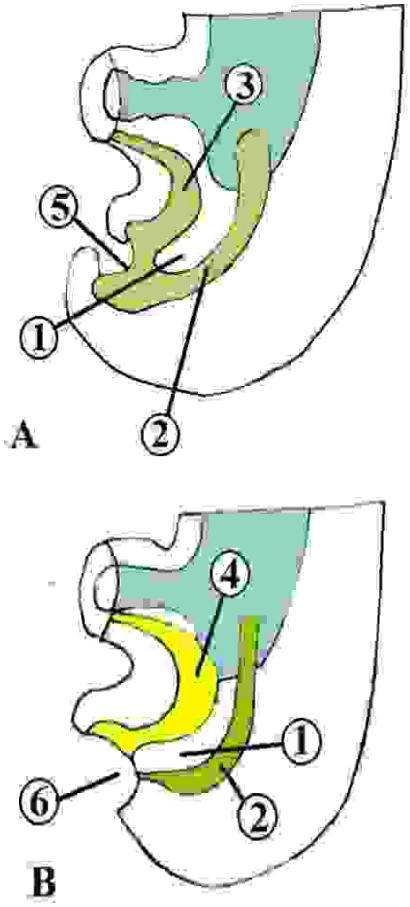

Fig.24a1 A. *Dezvoltarea septului urorectal în direcţia membranei cloacale între săptămânile 4-7;* ***B****. Septul uro-rectal ajuns la membrana cloacală (săptămâna a 7-a). 1. Sept uro-rectal; 2. Intestin primitiv; 3. Sinus uro-genital; 4. Vezica urinară; 5. Membrana cloacală limitează cranial cloaca; 6. Perineu. (refăcut după 24)*

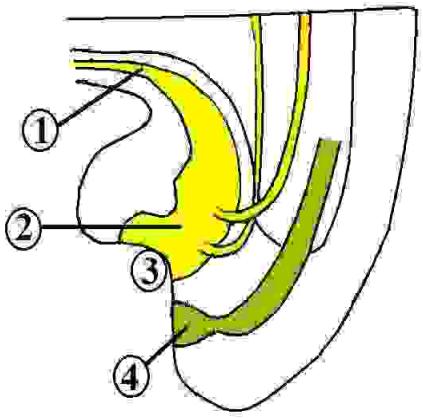

,

Fig.24a2 *Dezvoltarea sinusului uro-genital în ziua a 56-a. 1. Alantoida; 2. Segmentul pelvin al sinusului uro-genital; 3. Segmentul falic al sinusului uro-genital; 4. Canal anal (refăcut după 24).*

De o parte şi de alta a pliurilor cloacale încep să se formeze alte proeminenţe numite *pliurile genitale labiale*.

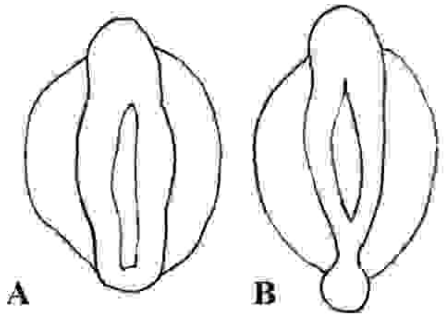

Fig.24a3 *Primordiile organelor genitale externe feminine.Tuberculul genital de la care pleaca pliurile cloacale, iar lateral de ele se constituie pliurile labiale* ***A.*** *Săptămâna a 5-a;* ***B.*** *Săptămâna a 7-a. (refăcut după 34)*

Dezvoltarea septului uro-rectal va face ca pliurile cloacale să se împartă în pliuri uretrale (anterior) şi pliuri anale (posterior).

Cele două membrane, uro-genitală şi anală se resorb la *sfârşitul săptămânii a 7-a*, formîndu-se astfel fanta uro-genitală şi orificiul anal.

SU-G primitiv se continuă anterior cu *ductul alantoidian* (**vezi fig.24a2**) care prin fibrozare se va transforma în uracă, iar pe peretele său posterior se deschid primordiile tractului genital - ductele mezonefrice (Wolff) şi ductele paramezonefrice (Müller) – care coexistă în etapa indiferentă (vezi si capitolul uter şi anexe).

Ductele paramezonefrice (Müller) - (17, 19, 24) - (**fig.24a4**). Se formează în *săptămâna a 5-a* de desvoltare intrauterină, prin invaginarea epiteliului celomic ce acoperă polul superior al mezonefrosului (corpul lui Wolff). În *săptămâna a 8-a*, ductele paramezonefrice încep să fuzioneze în porţiunea distală, după ce amândouă au trecut anterior şi medial de ductele mezonefrice. Cele două ducte paramezonefrice fuzionate, rămân însă separate de un sept, care va dispărea în *săptămâna a 9-a*, dând naştere canalului uterin, din care se va dezvolta uterul. Extremitatea distală a celor două canale fuzionează cu peretele posterior al SU-G unde formează o proeminenţă numită tuberculul sinusal / sinu-vaginal (Müller) din care se va forma partea pelvină a vaginului. Din porţiunile nefuzionate ale celor două canale se vor forma trompele uterine.

La fătul de sex masculin, ductele paramezonefrice regresează cu excepţia unei mici părţi situate deasupra testiculului, care va forma *appendix testis*- şi a porţiunii terminale, care va forma utriculul prostatic.

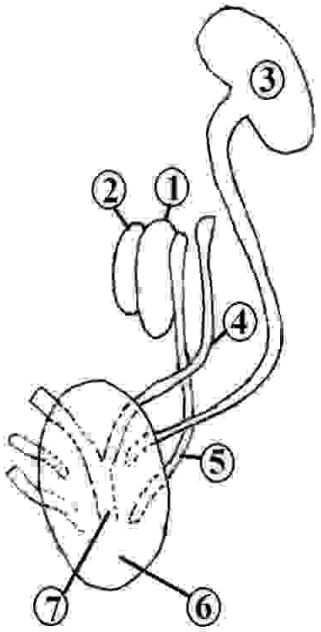

Fig.24a4 *Primordiile uro-genitale. 1. Mezonefros (corpul lui Wolff); 2. Gonada; 3. Metanefros; 4. Duct paramezonefric (Müller).; 5. Duct mezonefric (Wolff); 6. Sinus uro-genital; 7. Canal Leuckhard.*

Ductele mezonefrice (Wolff) - (19, 34, 50) – (**fig.24a4**) se formează, la nivelul mezonefrosului (corpul lui Wolff) care este situat pe faţa laterală a gonadei primitive, în *săptămâna a 4-a* de dezvoltare intrauterină. Ele se termină pe peretele posterior al SU-G primitiv, de o parte şi de alta a tuberculului sinusal (Müller). Experimental s-a demonstrat că ductul mezonefric (Wolff) induce desvoltarea ductului paramezonefric (Müller) şi controlează evoluţia cranio-caudală a acestuia (34).

La fătul de *sex masculin*, ductele Wolff reprezintă primordiile căilor genitale

CAPITOLUL 24
PERINEUL ŞI ORGANELE GENITALE EXTERNE LA FEMEIE

PERINEUL LA FEMEIE: DELIMITARE, PEREŢI

Perineul la femeie reprezintă ansamblul formaţiunilor cutaneo-fascio-musculare, care închid caudal ieşirea din pelvis, fiind străbătut de uretră, de vagin şi de canalul anal. Plasat între rădăcinile celor două membre inferioare şi partea declivă a celor două fese, perineul apare la femeia în ortostatism ca o zonă îngustă situată între părţile supero-mediale ale celor două coapse. Cu pacienta în poziţie ginecologică, cu coapsele flectate pe bazin şi în abducţie, perineul se etalează şi capătă forma unui romb natural (**fig.24.1**) între simfiza pubiană şi vârful coccisului în plan mediosagital şi între cele două tuberozităţi ischiatice, în plan frontal.

Trasat prin linii scheletotopice (**fig.24.2**) cele două laturi anterioare reprezintă proiecţia la piele a ramurilor ischio-pubiene, iar cele două laturi posterioare sunt proiecţia cutanată a ligamentelor sacro-tuberoase, dublate de marginile celor doi muşchi mari fesieri. O linie convenţională care uneşte cele două tuberozităţi ischiatice împarte rombul perineal într-un triunghi anterior-uro-genital şi un triunghi posterior–anal. În profunzime perineul se opreşte la planşeul pelvin reprezentat de pâlnia ridicătorilor anali, care îl desparte de pelvis. Bariera ridicătorilor anali împiedică organele pelvine să se «perinealizeze», situaţie în care se poate găsi vezica urinară (cistocel), rectul pelvin (rectocel), intestinul subţire (enterocel) sau chiar organe în întregime: prolapsul genital, prolapsul rectal.

Spaţiul osteo-ligamentar care delimitează rombul pelvin este practic inextensibil, permiţând doar mici mişcări ale vârfului coccisului şi ale simfizei pubiene (**fig.24.3 A**). Acest spaţiu este umplut de musculatura planşeului pelvin (**fig.24.3 B**), care lasă alte două spaţii libere: hiatusul anal străbătut de canalul ano-rectal (**fig.24.4**) şi hiatusul uro-genital (**fig.24.5).**

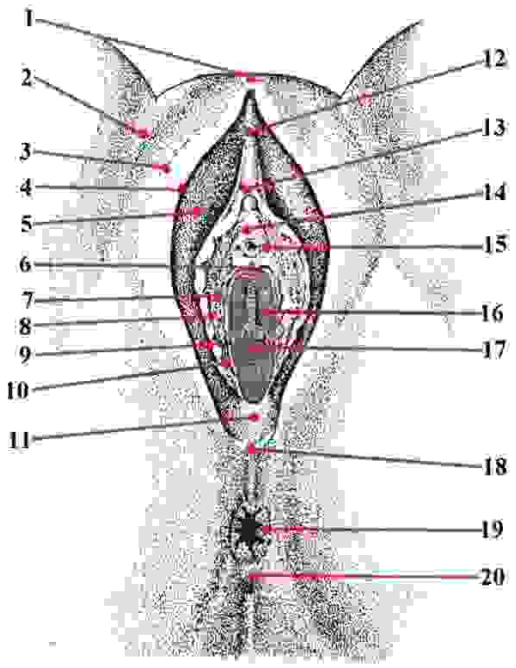

Fig.24.1 *Regiunea perineală la femeie. 1. Penilul (muntele Venerei); 2. Şanţul genito-femural (între coapsă şi labia mare); 3. Labia mare; 4. Marginea liberă a labiei mari; 5. Faţa medială a labiei mari; 6. Tuberculul vaginal (carina uretrală a vaginei); 7. Labia mică; 8. Marginea liberă a labiei mici; 9. Relieful fasciculului pubo-preanal al muşchiului ridicător al anusului; 10. Orificiul glandelor vestibulare mari (Bartholin); 11. Foseta naviculară (fosa vestibulului vaginal); 12. Comisura labială anterioară; 13. Clitorisul cu glandul, frâul şi prepuţul clitoridian; 14. Vestibulul vaginal delimitat de labile mici, clitoris şi tuberculul vaginal; 15. Meatul uretral având de fiecare parte orificiile glandelor uretrale (Skene); 16. Peretele vaginal anterior; 17. Triunghiul Pawlick; 18. Furculiţa (frâul labial); 19. Orificiul anal; 20. Spaţiul ano-coccigian. (după 6 bis)*

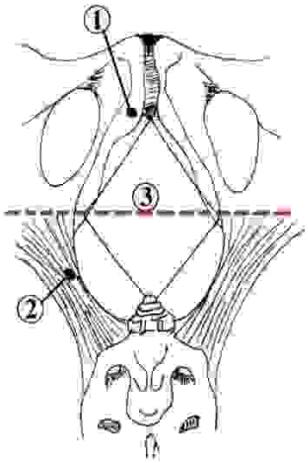

Fig.24.2 *Rombul perineal delimitat de ramurile ischio-pubiene* ***(1)*** *şi de ligamentele sacro-tuberoase* ***(2)****. Linia convenţională bituberozitară* ***(3)*** *îl împarte într-un triunghi anterior uro-genital şi un triunghi posterior anal. (refăcut după 45)*

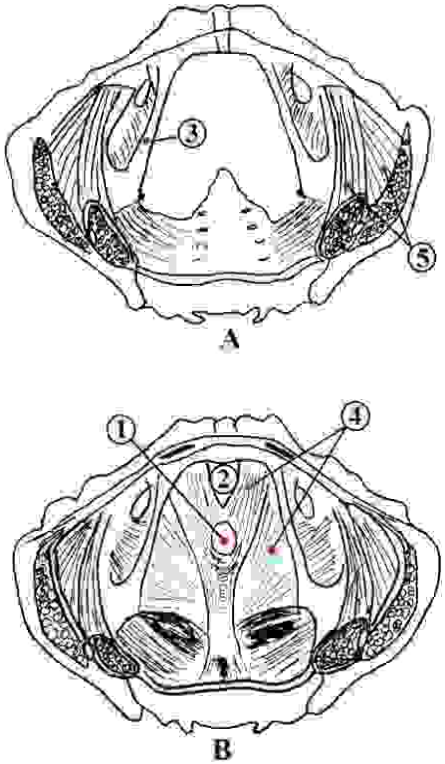

Fig.24.3 *Apertura inferioară a pelvisului privită dinspre abdomen.* ***A.*** *Conturul osteo-ligamentar;* ***B.*** *Planşeul muscular pelvin. 1. Hiatusul ano--rectal; 2. Hiatusul uro-genital; 3. Arcul tendinos al obturatorului Rouget; 4. Muşchiul ridicător anal; 5. Muşchiul psoas iliac. (refăcut după 15 bis)*

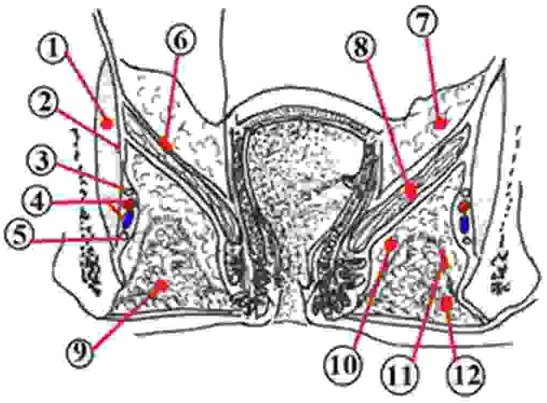

Fig.24.4 *Secţiune frontală prin perineul posterior. 1. Muşchiul obturator intern; 2. Fascia obturatoare; 3. Nervul perineal; 4. Artera şi vena ruşinoasă internă în canalul Alcock; 5. Nervul dorsal al clitorisului; 6. Foiţa diafragmatică a fasciei pelvine, 7. Ţesut conjunctiv subperitoneal; 8. Muşchiul ridicător anal; 9. Fosa ischio-rectală; 10. Ţesut conjunctivo-adipos din tavanul fosei ischio-rectale; 11. Fascia lunata (Smith); 12. Ţesutul conjunctiv adipos subcutanat. (modificat după 7 bis, 15 bis)*

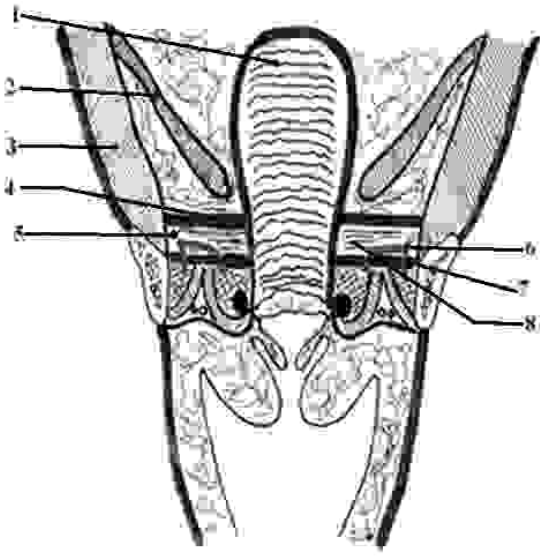

Fig.24.5 *Constituţia diafragmei uro-genitale la femeie (secţiune frontală prin pelvis). 1. Vaginul; 2. M. ridicător anal; 3. M. obturator intern; 4. Fascia superioară a diafr. uro-genitale; 5. N. dorsal al clitorisului; 6. A. ruşinoasă int.; 7. Fascia infer. a diafragmei uro-genitale; 8. Sfincterul uretral. (după 6 terţ)*

Diafragma pelvină este alcătuită din 2 muşchi: coccigian şi ridicător anal, inervaţi amândoi de ramuri care provin din diviziunile anterioare ale nervilor S2 - S4.

Muşchiul coccigian se inseră pe spina ischiatică, după care capătă o direcţie postero-medială spre partea laterală şi inferioară a sacrului şi a coccisului.

Muşchiul ridicător anal are o structură complexă; pentru scopuri didactice îi distingem *3 porţiuni*: ilio-coccigiană, pubo-coccigiană şi pubo-rectală.

Fasciculul ilio-coccigian se întinde de la spina ischiatică şi ramura superioară a pubelui până în apropierea canalului obturator, având o inserţie pe arcul tendinos al m. obturator (arcul lui Rouget). De aici fibrele se îndreaptă medial şi dorsal pentru a se insera pe coccis şi pe rafeul ano-coccigian.

Fasciculul pubo-coccigian porneşte de la simfiza pubiană până la arcul tendinos al obturatorului, de unde se îndreaptă oblic anteroposterior până la rafeul ano-coccigian. Fibrele lui mediale vin în contact cu peretele lateral al viscerelor pe lângă care trec, în special cu cele ale rectului.

Fasciculul pubo-rectal se inseră pe pubis sub originea muşchiului pubo-coccigian şi se prezintă sub forma unei panglici groase para-sagitale latero-vagino-rectale (**fig.24.6**). Fibrele cele mai laterale se inseră pe rafeul ano-coccigian, iar fibrele mediale se unesc cu cele de partea opusă şi realizează un laţ în jurul ½ posterioare a rectului unindu-se cu fibrele fasciculului profund al sfincterului anal extern.

La nivelul contactului cu rectul perineal o parte din fibrele ridicătorului anal îşi schimbă direcţia la 90° spre anus şi din orizontal-oblice devin verticale (**fig.24.7 punctul 10)**. Ele realizează teaca suspensoare a canalului ano-rectal descrisă de Shafik (vezi musculatura rectului perineal şi a canalului anal din subcap. 23c). Această teacă va reprezenta stratul mijlociu al musculaturii longitudinale a canalului ano-rectal. Locul unde se face această schimbare de direcţie este prevăzut cu o condensare fibroasă numită de Shafik *ligament hiatal*.

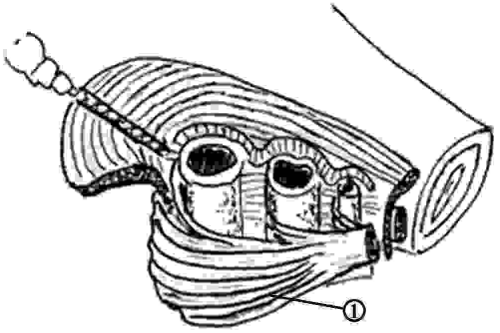

Fig.24.6 *Reprezentarea schematică a componentelor sfincteriene pentru canalul ano-rectal, vagin şi uretră desprinse din muşchiul pubo-rectal (1). (conform concepţiei lui Shafik - 43)*

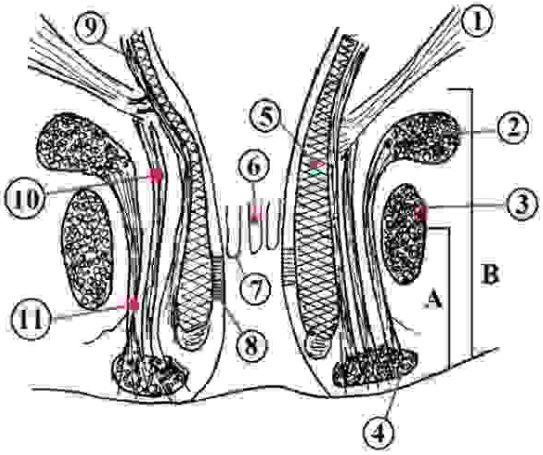

Fig.24.7 ***A****. Canalul anal anatomic.* ***B****. Canalul anal chirurgical. 1. Muşchiul levator; 2. Sfincterul anal extern (fascicul profund); 3. Sfincterul anal extern (fascicul superficial); 4. Sfincterul anal extern (fascicul subcutanat); 5. Sfincterul anal intern; 6. Coloanele Morgagni; 7. Valvele anale; 8. Ligamentul Parks; 9. Musc. long. recto-anală; 10. Tunelul levatorilor; 11. Prelungirea longitudinală a fasciculului profund din sfincterul anal extern.*

Fanta lăsată neocupată de ridicătorii anali în ⅓ anterioară este completată pe linia mediană şi pe un plan inferior de o structură musculo-fibroasă numită *diafragmul uro-genital*, care aparţine perineului. Ea este constituită din 2 muşchi: sfincterul striat al uretrei şi muşchiul transvers perineal profund (m. lui Guthrie) ambii mai evidenţi la femeie. Sfincterul uretrei porneşte de pe ramurile inferioare ale pubisului, de unde se îndreaptă spre linia mediană. Fibrele lui trec

anterior şi posterior de uretră; cele mai posterioare se inseră pe vagin şi pe corpul fibro-tendinos al perineului. Muşchiul transvers perineal profund porneşte de pe faţa medială a ramurii ischionului şi se inseră anterior pe corpul fibro-tendinos al perineului. În jurul formaţiunilor descrise se formează fasciile perineului anterior: fascia parietală ce continuă fascia pelvină parietală a muşchiului obturator intern, fascia perineală profundă, care acoperă diafragma uro-genitală pe ambele feţe şi fascia perineală superficială, care sub numele de fascie Colles continuă la perineu fascia Scarpa a peretelui abdominal antero-lateral. *Fascia pelvină parietală* în porţiunea unde acoperă muşchiul obturator intern, oferă inserţie muşchiului ridicător anal. În unele cazuri ridicătorul se inseră doar pe pubis şi pe spina ischiatică aşa că rămâne un spaţiu cunoscut sub numele de *hiatusul lui Schwalbe,* prin care cavitatea pelvină comunică direct cu spaţiul perineal profund, aşa că se pot angaja hernii perineale. Fascia parietală a muşchiului obturator intern se dedublează în partea posterioară a m. obturator intern şi formează canalul lui Alcock (pudendal) prin care circulă mănunchiul vasculo-nervos ruşinos intern. După altă concepţie canalul Alcock este mărginit de *fascia lunata* a lui Ellis şi de fascia parietală (**fig.24.8**). Oricum compresia exercitată la acest nivel poate dezvolta un sindrom canalar cu sancţiune chirurgicală. Fascia perineală profundă este o fascie dublă care înveleşte cei doi muşchi ai diafragmei uro-genitale. Cele 2 foiţe fuzionează anterior şi formează ligamentul perineal transvers descris de Henlé. Între acest ligament al lui Henlé şi ligamentul arcuat al simfizei pubiene trece vena dorsală a clitorisului. Foiţa inferioară a fasciei perineale profunde este mai groasă şi poartă numele de *membrană perineală*, denumire care a fost dată prin extensie întregii diafragme uro-genitale. *Fascia perineală superficială* continuă spre perineu fascia Scarpa a peretelui abdominal şi primeşte numele de fascie Colles. Ea se inseră lateral pe ramurile ischio-pubiene şi pe tuberozităţile ischiatice, iar posterior fuzionează cu cele 2 foiţe reunite ale fasciei perineale profunde ceea ce înseamnă că fascia perineală superficială se găseşte doar la nivelul triunghiului perineal anterior.

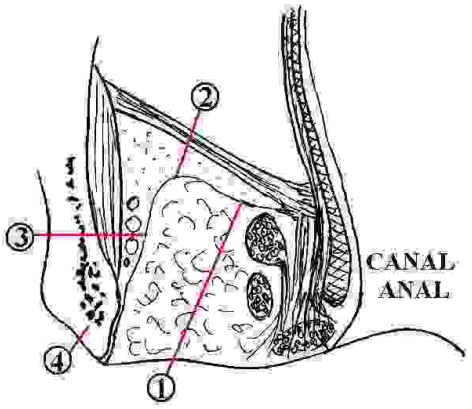

Fig.24.8 *Compartimentarea fosei ischio-anale prin fascia lunata a lui Ellis (1) care prezintă un tegmen (2) şi dă peretele medial al canalului pudendal Alcock (3); 4. Tuberozitatea ischiatică.*

24a
PERINEUL ANTERIOR (TRIUNGHIUL GENITAL) LA FEMEIE. VULVA, URETRA, VAGINUL PERINEAL

Embriogeneza şi anomalii de interes chirurgical.

Dezvoltarea structurilor anatomice genitale feminine de la nivelul perineului anterior – vagin şi organe genitale externe (OGE) - este strâns legată de dezvoltarea tractului urinar şi digestiv (24). Cloaca şi structurile embrionare primitive apărute în conexiune cu aceasta reprezintă originea comună a tractului uro-genital, a OGE şi a canalului ano-rectal atât la sexul masculin, cât şi la cel feminin.

Dezvoltarea tractului uro-genital şi a OGE se desfăşoară în două etape: o etapă indiferentă –în care se formează, identic la ambele sexe, primordiile tractului uro-genital şi ale OGE - şi o etapă de diferenţiere sexuală - controlată hormonal, la finele căreia se vor definitiva structurile specifice fiecărui sex.

I. Etapa indiferentă. Această etapă durează până în *săptămâna 7 – săptămâna 8* de viaţă intrauterină şi se caracterizează, atât la embrionul de sex feminin şi la cel de sex masculin, prin formarea septului uro-genital primitiv, a ductelor paramezonefrice şi mezonefrice, precum şi a primordiilor OGE.

În *săptămâna a 3-a* de dezvoltare intrauterină, se formează membrana cloacală care va închide porţiunea terminală dilatată a tubului digestiv primitiv numită cloaca. Membrana cloacală se formează la zona de contact între endodermul intestinului primitiv şi ectodermul embrionar (*proctodeum*). Cloaca se continuă superior cu ductul alantoidian, care intră în alcătuirea pediculului ombilical şi care se va fibroza formând *uraca.*

Între săptămâna a 4-a şi săptămâna a 7-a, cranial de ductul alantoidian (între acesta şi intestinul primitiv) se dezvoltă septul uro-rectal (pintenul lui Rathke). Acest sept se formează din mezodermul ventral al intestinului terminal primitiv şi pe măsură ce embrionul se alungeşte şi se flectează, el creşte progresiv, în direcţie dorsală şi caudală, către membrana cloacală (**fig.24a1 A**). În *săptămâna a 7-a*, septul uro-rectal ajunge la nivelul membranei cloacale (**fig.24a1 B**) şi vârful său va forma centrul tendinos al perineului (24,34). La sfârşitul perioadei indiferente, ca urmare a evoluţiei septului uro-rectal, cloaca şi membrana cloacală vor fi împărţite în câte două segmente, unul anterior şi altul posterior. Astfel anterior apare *sinusul uro-genital* ***(SU-G)*** *primitiv, iar* posterior se formează *canalul ano-rectal* (**fig.24a2**)*;* membrana cloacală se împarte într-o *membrană uro-genitală* (anterior) şi o *membrană anală* (posterior).

Din celulele mezenchimale migratoare ale liniei primitive, se formează în jurul membranei cloacale, în *săptămâna a 5-a*, nişte proeminenţe numite pliurile cloacale (17) care se unesc anterior de membrana cloacală şi formează *tuberculul genital* (**fig.24a3**).

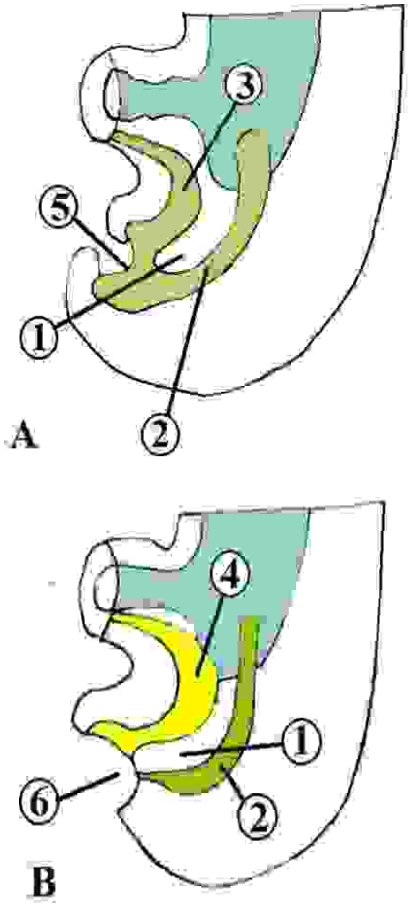

Fig.24a1 A. *Dezvoltarea septului urorectal în direcţia membranei cloacale între săptămânile 4-7;* ***B****. Septul uro-rectal ajuns la membrana cloacală (săptămâna a 7-a). 1. Sept uro-rectal; 2. Intestin primitiv; 3. Sinus uro-genital; 4. Vezica urinară; 5. Membrana cloacală limitează cranial cloaca; 6. Perineu. (refăcut după 24)*

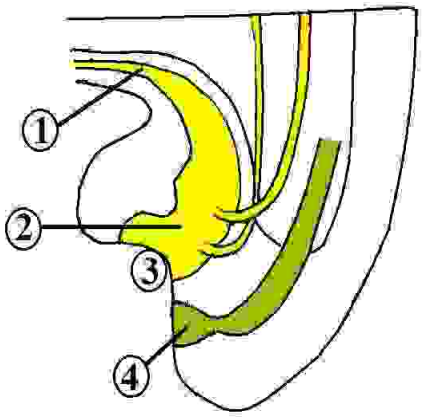

,

Fig.24a2 *Dezvoltarea sinusului uro-genital în ziua a 56-a. 1. Alantoida; 2. Segmentul pelvin al sinusului uro-genital; 3. Segmentul falic al sinusului uro-genital; 4. Canal anal (refăcut după 24).*

De o parte şi de alta a pliurilor cloacale încep să se formeze alte proeminenţe numite *pliurile genitale labiale*.

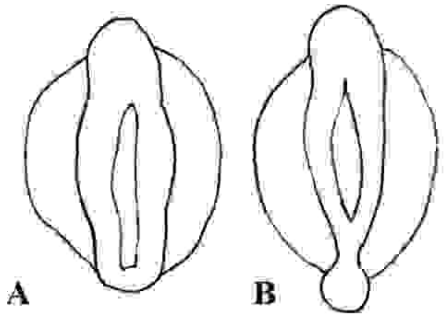

Fig.24a3 *Primordiile organelor genitale externe feminine.Tuberculul genital de la care pleaca pliurile cloacale, iar lateral de ele se constituie pliurile labiale* ***A.*** *Săptămâna a 5-a;* ***B.*** *Săptămâna a 7-a. (refăcut după 34)*

Dezvoltarea septului uro-rectal va face ca pliurile cloacale să se împartă în pliuri uretrale (anterior) şi pliuri anale (posterior).

Cele două membrane, uro-genitală şi anală se resorb la *sfârşitul săptămânii a 7-a*, formîndu-se astfel fanta uro-genitală şi orificiul anal.

SU-G primitiv se continuă anterior cu *ductul alantoidian* (**vezi fig.24a2**) care prin fibrozare se va transforma în uracă, iar pe peretele său posterior se deschid primordiile tractului genital - ductele mezonefrice (Wolff) şi ductele paramezonefrice (Müller) – care coexistă în etapa indiferentă (vezi si capitolul uter şi anexe).

Ductele paramezonefrice (Müller) - (17, 19, 24) - (**fig.24a4**). Se formează în *săptămâna a 5-a* de desvoltare intrauterină, prin invaginarea epiteliului celomic ce acoperă polul superior al mezonefrosului (corpul lui Wolff). În *săptămâna a 8-a*, ductele paramezonefrice încep să fuzioneze în porţiunea distală, după ce amândouă au trecut anterior şi medial de ductele mezonefrice. Cele două ducte paramezonefrice fuzionate, rămân însă separate de un sept, care va dispărea în *săptămâna a 9-a*, dând naştere canalului uterin, din care se va dezvolta uterul. Extremitatea distală a celor două canale fuzionează cu peretele posterior al SU-G unde formează o proeminenţă numită tuberculul sinusal / sinu-vaginal (Müller) din care se va forma partea pelvină a vaginului. Din porţiunile nefuzionate ale celor două canale se vor forma trompele uterine.

La fătul de sex masculin, ductele paramezonefrice regresează cu excepţia unei mici părţi situate deasupra testiculului, care va forma *appendix testis*- şi a porţiunii terminale, care va forma utriculul prostatic.

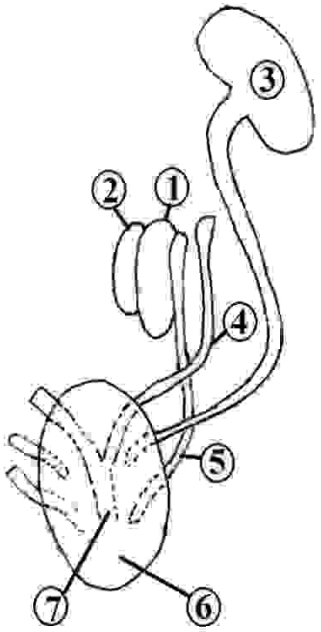

Fig.24a4 *Primordiile uro-genitale. 1. Mezonefros (corpul lui Wolff); 2. Gonada; 3. Metanefros; 4. Duct paramezonefric (Müller).; 5. Duct mezonefric (Wolff); 6. Sinus uro-genital; 7. Canal Leuckhard.*

Ductele mezonefrice (Wolff) - (19, 34, 50) – (**fig.24a4**) se formează, la nivelul mezonefrosului (corpul lui Wolff) care este situat pe faţa laterală a gonadei primitive, în *săptămâna a 4-a* de dezvoltare intrauterină. Ele se termină pe peretele posterior al SU-G primitiv, de o parte şi de alta a tuberculului sinusal (Müller). Experimental s-a demonstrat că ductul mezonefric (Wolff) induce desvoltarea ductului paramezonefric (Müller) şi controlează evoluţia cranio-caudală a acestuia (34).

La fătul de *sex masculin*, ductele Wolff reprezintă primordiile căilor genitale

INDEX DESFĂȘURĂTOR PE CAPITOLE

Capitolul 19:
Lomba și organele retroperitoneale 1
19a. Peretele lombei (peretele postero–lateral al abdomenului): 1
Embriogeneză și defecte în dezvoltare: 1
- herniile congenitale 2
Peretele lombei anatomie chirurgicală: 2
- repere anatomice și proiecții viscerale 2
- repere fixe 2
- coasta XII 2
- apofize spinoase lombare 2
- proiecții viscerale 3
- fundurile de sac costo diafragmatice 3
- ariile celor doi rinichi cu paralelogramele Morris 3
- ureterele abdominale cu patrulaterul Bazy-Moyrand 4
- aorta abdominală infrarenală 4
- simpaticul paravertebral 4
- nervii splanhnici mare și mic 4
Structura peretelui lombei: 4
- pielea 4
- fascia superficială 5
- fascia profundă (aponevroza lombodorsală) 5
- aponevroza posterioară a mușchiului transvers abdominal cu cele trei foițe 5
- mușchii peretelui lombei 6
- mușchiul latissimus dorsi 6
- orificiul Braun 6
- trigonul Petit 6
- tabel sinoptic cu mușchii 7
- mușchiul oblic extern al abdomenului 8
- mușchiul sacro-spinal 8
- mușchiul mic dințat postero-inferior 8
- mușchiul oblic intern al abdomenului 8
- trigonul lombar inferior Petit 9
- tetragonul lombar superior Grynfelt 9
- ligamentul lombo-costal Henlé 9
- mușchiul transvers al abdomenului 9
- mușchiul pătrat al lombelor 9
- arcada mușchiului 10
- mușchiul psoas 10
- arcada mușchiului 10
- semnul psoasului 10
- abcesul psoasului 10
Vascularizația și inervația peretelui lombei: 11
- artere 11
- artera radicularis magna 11, 110
- vene 11
- venele lombare și operația de simpatectomie lombară 11, 129
- limfatice 12
- superficiale 12
- profunde 12
- nervii 12
- nervul toracic 12 13
- nervul ilio-hipogastric 13, 131
- nervul ilio-inghinal 14, 131
Structuri ale peretelui lombar importante pentru chirurg: 14
- zonele slabe ale peretelui lombar 14
- anatomia lamboului Little din mușchiul latissimus dorsi 14
Căile de acces pe peretele lombei: 15
- straturile străbătute de la piele la peritoneul parietal posterior 15 -16
- lombotomie clasică 16, 53
- variante de lombotomie 18, 52
- inciziile transversale Péan 19, 54, 91
- inciziile posterioare – Simon-Richer, Nagamatsu 19, 56, 89
- inciziile combinate 19, 55
Tehnici și manevre chirurgicale uzuale pe peretele lombei: 20
- aortografia translombară 20
- infiltrația simpaticului lombar 20
- puncția biopsie renală percutană 21, 60

- cura chirurgicală a herniei lombare 21
- recoltarea lamboului din mușchiul latissimus dorsi 21
- rezecția nervilor splanhnici pe cale lombară subdiafragmatică 22

Bibliografie: 23

19b. Rinichiul și ureterul lombo-iliac: 24

Dezvoltare embriologică și anomalii de interes chirurgical: 24

- **embriogeneza rinichiului și a căilor excretorii superioare:** 24
  - pronefros, mezonefros 24
  - metanefros 25
  - sistemul colector 26
  - sistemul excretor 26
  - arterele renale aberante și accesorii 27
- **anomalii congenitale renale, ale căilor excretorii și ale vaselor renale:** 27
  - anomalii renale de număr 27
    - agenezie 27
    - rinichi dublu 28
  - anomalii renale de rotație sau poziție 28
    - malrotația rinichiului 28
    - ectopia renală 28
  - anomalii renale de formă 28
    - rinichiul în potcoavă 28
    - rinichiul în rozetă 29
  - anomalii ale căilor excretorii intrarenale 29
    - boala polichistică renală 29
  - anomalii ale căilor excretorii extrarenale 30
    - ureterul bifid 30
      - legea Weigert-Meyer 30
    - megaureterul 30
    - ureterul retrocav 31
  - anomalii de joncțiune pielo-ureterală 31
    - persistența de artere renale supranumerare 31

Anatomia chirurgicală a rinichiului: 31

- definiție, localizare topografică, proiecție cutanată 31
- descriere, raporturi 33
  - hilul renal 33
  - hiatusul Morison 34
- loja renală, mijloace de fixare a rinichiului 35
  - fascia renală Gerota 35
  - ptoza renală 36
  - grăsimea pararenală 37
  - grăsimea perirenală 37
- anatomia chirurgicală a pediculului renal 38
- arterele renale și vascularizația rinichiului 38
  - artera renală dreaptă 38
  - artera renală stângă 38
- artere segmentare 40
  - linia Brödel - Hyrtl 42
- venele renale și drenajul venos al rinichiului 42
  - vena renală dreaptă 43
  - vena renală stângă 43
- pelvisul renal și caliciile 44
  - caliciile mici 44
  - caliciile mari 44
  - bazinetul 45
- limfaticele rinichiului 45
  - teritoriul anterior 46
  - teritoriul posterior 46
- inervația rinichiului 46

Anatomia chirurgicală a ureterului abdominal (lombo-iliac): 47

- definiție, localizare topografică, proiecție cutanată 47
- descriere, raporturi 48
  - flexura marginală 48
- mijloace de fixare ale ureterului abdominal 49
  - mezoul uretero-lombar 49
- vascularizația și inervația ureterului abdominal 49
  - arterele 49
  - venele 49
  - limfatice 49

Structuri ale rinichiului și ale ureterului lomboiliac de interes pentru chirurg: 49

- segmentația rinichiului ca bază pentru nefrectomia parțială 49

- sursa cicatrizării și regenerării în vindecarea plăgilor renale 50
- vindecarea plăgilor ureterului 50
- condițiile suturii 51

Căi de acces pe rinichi și pe ureterul abdominal. Explorare intraoperatorie: 52
- căi de acces pe rinichi 52
- inciziile de flanc 18, 52
- cu excizia parțială a coastei XII 52
- manevra Marion 53
- lombotomia clasică 16, 53
- incizia Chevassu 54, 92
- incizii pe peretele abdominal anterior 54
- incizia transversală 19, 54, 91
- incizia oblică subcostală 54
- incizia arciformă "în chevron" 55
- incizia pararectală prelungită subcostal (Proca) 55
-incizia mediană xifo-suprapubiană 55
- incizii combinate toraco-abdominale 55
- toraco-freno-laparotomia 19, 55
- incizia toraco-abdominală Fey 56
- incizii posterioare 56
- incizia Nagamatsu 19, 56, 89
- incizia Simon Richer 19, 57
- alegerea căii de abord în chirurgia deschisă a rinichiului 57
- abordul percutan al rinichiului 57
- anatomia endoscopică a arborelui pielo-caliceal și a ureterului abdominal 58

Căi de acces pe ureterul abdominal: 58
- căi de abord pe ureterul lombar 58
- prin lombotomie 58
- prin incizie economică 58
- abordul transperitoneal 58
- căi de abord pe ureterul iliac 58
- calea de abord Gibson 58
- calea transperitoneală 58

Explorarea intraoperatorie a rinichiului și a ureterului lombar: 59
- rinichiul 59
- explorarea de rutină 59
- explorarea țintită 59
- ureterul lombo-iliac 60

Intervenții chirurgicale uzuale pe rinichi și ureterul abdominal. Baza anatomică a gesturilor: 60
- puncția biopsie renală 21, 60
- nefrotomiile 60
- scurta nefrotomie dinafară înăuntru 61
- scurta nefrotomie dinăuntru înafară 61
- marea nefrotomie bivalvă 62
- nefrectomia 63
- nefrectomia radicală dreaptă 63
- nefrectomia radicală stângă 64
- nefrectomia parțială 64
- *nephron sparing surgery* 64
- transplantul renal 65
- complicațiile anatomice ale chirurgiei renale 65
- pielotomiile 66
- pielotomia extrasinusală 66
- pielotomia intrasinusală 66
- ureterolitotomia pe ureterul lombo - iliac 67

Bibliografie: 67

19c. Glandele suprarenale (GSR): 71

Dezvoltare embriologică și anomalii de interes chirurgical: 71
- embriogeneza normală 71
- organul Zuckerkandl 71
- derivatele celulelor crestei neurale 72 – 73
- anomalii de interes chirurgical 74
- agenezia glandelor suprarenale 74
- fuziunea glandelor suprarenale 74
- hipoplazia HGS 74
- heterotopia HGS 74
- tabel sinoptic cu anomalii ale GSR 75
- țesut suprarenalian accesor 75

Glanda suprarenală la adult: 76
- definiție, proiecție cutanată, localizare topografică 76
- patrulaterul de proiecție radiologică 76
- morfologie 77
- fascia suprarenală 78
- ligamentele GSR 78
- structura GSR 78

- raporturi 78
- GSR dreaptă 79
- GSR stângă 79
- rapoarte importante pentru chirurg 80
- vase, limfatice, nervi 80
- artere 80
- pedicul superior 80
- pedicul mijlociu 80
- pedicul inferior 80
- drenajul venos 81
- vena suprarenală stângă 81
- vena suprarenală dreaptă 82
- variante de drenaj venos 82
- limfatice 82
- inervație 83

Structuri și funcții de interes pentru chirurg la nivelul GSR: 83
- corelații morfo-fiziologice 83
- corelații morfo-patologice 84

Căi de acces. Explorare intraoperatorie: 85
- căi de acces pe GSR: 85
- anterioare 85
- celiotomia mediană supraombilicală 86
- celiotomia transversală 86
- celiotomia oblică 86
- timpii de abord transperitoneal 86
- posterioare 88
- poziția Young și incizia Young – Welbourne 88
- incizia Debeyre - Mathis - Silen 89
- incizia Nagamatsu 19, 56, 89
- postero-laterale și antero-laterale 90
- lombotomie 90
- incizia Willems 1 și 2 90
- incizia Leriche 90
- incizia Smithwick 90
- incizia Bazy 91
- incizia Péan 19, 54, 91
- incizia Chevassu 54, 92
- calea toraco-abdominală 92
- toraco-freno-laparotomia 92

Tehnici chirurgicale uzuale pe GSR. Prevenirea accidentelor: 93
- biopsia de glandă suprarenală 93
- suprarenalectomia 93
- dreaptă 93
- stângă 93
- incidente, accidente, complicații 94

Bibliografie 96

19d. Spațiul retroperitoneal: ***100***

Definiție: 100

Date de embriogeneză: 100

Spațiul retroperitoneal la adult: 100
- împărțire 102
- zona A centrală mediană a spațiului retroperitoneal 103

Anatomia chirurgicală a aortei abdominale și a ramurilor ei: 103
- **embriogeneză, variante, anomalii**: 103
- trunchiul celiac 103
- arterele mezenterice 103
- arcul Bühler 103
- **anatomia aortei abdominale:** 104
- descriere, proiecție, împărțire topografică 104
- porțiunea diafragmatică 104
- porțiunea abdominală 105
- pensa aorto-mezenterică 105
- porțiunea terminoaortică 105, 107
- ramurile aortei abdominale 106
- ramuri parietale 106
- arterele frenice inferioare 106
- arterele lombare 106
- artera sacrată medie 106
- ramuri viscerale 106
- trunchiul celiac 106
- regiunea celiacă 107
- artera mezenterică superioară 107
-sindromul Wilkie 105, 107
- sindromul Ortner 108
- artera mezenterică inferioară 108
- arcadele anastomotice 108
- arterele renale 108
- arterele suprarenale mijlocii 108
- arterele genitale 109
- ramuri terminale 109
- arterele iliace primitive 109
- vascularizația măduvei spinării 109

- canalul spinal anterior 109
- canalele spinale posterioare 109
- *artera radicularis magna Adamkiewicz* 11, 110
- structuri ale aortei abdominale importante pentru chirurg: 110
- peretele aortei 110
- sutura peretelui aortei 110
- slăbirea peretelui aortei 111
- ligamentul arcuat median și sindromul ligamentului arcuat 111
- circulația colaterală în ocluzia de aortă subrenală 112
- căi de acces pe aorta abdominală. Explorare intraoperatiorie: 112
- celiotomia mediană xifo-ombilicală 112
- celiotomia curbă transversală 112
- calea oblică extraperitoneală 112
-tehnici chirurgicale aplicabile aortei abdominale. Baza anatomică a intervențiilor în anevrismul de aortă: 114
- calea transperitoneală 114
- complicații ale intervențiilor de protezare 114
Anatomia chirurgicală a venei cave inferioare: 115
- embriogeneză, variante, anomalii: 115
- vena cavă inferioară stângă 116
- vena cavă inferioară dublă 116
- vena renală stângă cu traseu circumaortic / retroaortic 117
- vena cavă inferioară dublă cu racord retroaortic între segmentele longitudinale 117
- vena cavă inferioară la adult: 117
- definiție 117
- limita, traiect, dimensiuni 117
- raporturi, împărțire topografică 117
- porțiunea abdominală 118
- segmentul subhepatic 118
- porțiunea infraduodenală, retroduodenopancreatică, supraduodenală 118
- segmentul retrohepatic 119
- segmentul diafragmatic 120
- ramurile venei cave inferioare 120
- ramurile de origine 120
- vena iliacă primitivă dreaptă 120
- vena iliacă primitivă stângă 120
-sindromul Cockett 120, 135
- ramurile colaterale parietale 120
- venele frenice inferioare 120
- venele lombare 120
- vena lombară ascendentă 120
- structuri și funcții ale venei cave inferioare importante pentru chirurg: 122
- peretele venei cave inferioare 122
- sindromul Budd-Chiari 122
- obstrucția venei cave inferioare 122
- circulația colaterală cavo-cavă 122
- căi de acces și explorarea intra-operatorie a venei cave inferioare: 122
- calea transperitoneală 122
- calea extraperitoneală 123
- incizia Leriche 123
- incizia Cid dos Santos 123
- tehnici chirurgicale aplicabile venei cave inferioare: 123
Anatomia chirurgicală a colectoarelor limfatice și a limfonodulilor retroperitoneali: 123
-limfonodulii iliaci 123
- limfonodulii presacrați 124
- limfonodulii lombo-aortici 124
- limfonodulii preaortici 124
- ln. paraaortici stângi 124
- ln. paraaortici drepți 124
- cisterna limfatică 125
- căi de abord pe limfonodulii lombo-aortici: 125
- limfadenectomia retroperitoneală 125
- în cancerul de testicul 126
Anatomia chirurgicală a formațiunilor nervoase retroperitoneale: 126
- ganglionii simpatici lombari 126
- căi de acces extraperitoneale 128
- calea Leriche – Fontaine 128
- calea laterală externă 128
- căi intraperitoneale 129

- tehnici chirurgicale pe simpaticul lombar: 129
- simpatectomia lombară 11, 129
- plexurile periaortice 130
- celiac, mezenteric superior, mezenteric inferior 130
- structuri nervoase somatice în zona mediană : 130
- nervul iliohipogastric 13, 131
- nervul ilioinghinal 14, 131
- nervul genitofemural 131
- nervul femurocutanat lateral 131
- nervul femural 132
- nervul obturator 132, 137, 177

Baza anatomică a unor afecțiuni specifice spațiului retroperitoneal: 132
- fenomenul Reilly 132
- fibroza retroperitoneală Ormond 132

Abordul lărgit al zonei centrale a spațiului retroperitoneal: 133
- manevra Cattell 133
- manevra Mattox 133

Zona laterală a spațiului retroperitoneal: 133

Zona pelvină a spațiului retroperitoneal: 133
- componente musculare 134
- mușchiul iliac 134
- mușchiul psoas 10, 134
- artere și vene 134
- artera iliacă externă 134
- vena iliacă externă 135
- sindromul Cockett 135
- limfatice și limfonoduli 135
- nervii din fosa iliacă internă 135
- nervul femurocutanat lat. 131, 135
- nervul femural 132, 136
- abord extraperitoneal 136
- abord intraperitoneal 136
- nervul genito-femural 131, 137
- nervul obturator 132, 137, 177
- operația Selig 138
- operația Chandler 138

Bibliografie: 138

Capitolul 20: Pereții pelvisului 141

Generalități: 141

Dezvoltarea în ontogenie și anomalii de dezvoltare ale bazinului: 141
- malformațiile bazinului 142
- testul Risser 142
- tipuri de bazin copil, bărbat, femeie 143
- clasificarea Caldwell – Moloy 144
- bazinul asimetric 145

Pereții bazinului la adult: 145
- **pereții osoși ai bazinului la adult**: 145
- promontoriu 145
- unghiul lombosacrat 146
- conjugata anatomica și prima fază a nașterii 146
- simfiza pubiană 146
- articulația sacro-iliacă 147
- strâmtoarea superioară a bazinului 147
- incizura sciatică mare 148
- spațiul suprapiriform 148
- spațiul infrapiriform 148
- incizura sciatică mică 148
- gaura obturatoare 148
- canalul subpubian 149
- hernia obturatoare 149
- biomecanica bazinului 149
- sistemele trabeculare 150
- sacro-ilio-cotiloidian 150
- sacro-ischiatic 150
- sacro-pubian 150
- coloanele acetabulare anterioară și posterioară 151
- **explorarea clinică a bazinului osos**: 152
- bazinul osos în obstetrică 152
- pelvimetrie externă 152
- pelvimetrie internă 153
- circumferința superioară a bazinului 154
- strâmtoarea superioară 154
- unghiul de înclinație 155
- excavația 156
- coborârea craniului fetal 156
- strâmtoarea mijlocie 156
- strâmtoarea inferioară 157

- degajarea mobilului fetal 157
- axa excavației pelvine 157

- **structura părților moi ale pereților pelvisului:** 157
  - peritoneul pelvin 158
    - peritoneul parietal pelvin 158
    - spațiul subperitoneal 159
  - vasele pelvisului 159
    - artera și vena iliacă internă 159
    - teaca hipogastrică 159
    - topografia vaselor mari pelvine 160
      - arterele pelvisului 160
      - artera sacrată medie 160
      - artera iliacă comună 160
      - artera iliacă internă 160
        - trunchiul posterior 160
        - trunchiul anterior 160
    - circulația arterială colaterală în pelvis 164
    - venele pelvisului 164
    - vena iliacă internă 164
    - vena sacrată medie 165
    - vena obturatoare 165
    - plexurile venoase pelvine 165
    - circulația venoasă colaterală 165
    - limfaticele și limfonodulii pelvisului 165
      - tabel sinoptic 166
- fascia pelvină 167
  - foiţa parietală 167
  - septurile paraviscerale 168
  - foiţa viscerală 168
  - factorii care structurează ţesutul pelvin în pelvis 168
    - forţele de tracţiune orizontală 169
      - ligamentale cardinale 169
      - aripioarele rectului 169
      - aripioarele vezicale 170
    - forţele de tracţiune verticală 170
      - fascia pubo-vezico
        - cervicală 170
      - septul recto-vaginal 170
      - fascia rectului cu mezorectul 170
      - fascia recto-sacrată 170
  - elemente de anatomie chirurgicală a țesutului conjunctiv pelvin: 173
    - compartimentarea presacrată, perirectală și paraviscerală 173
    - rezistența fasciei presacrate 173
    - continuitatea fasciei endopelvine parietale cu fascia endo-abdominală 173
    - continuitatea fasciei endopelvine parietale cu foița superioară a fasciei urogenitale 173
    - compartimentarea spațiului pelvisubperitoneal 173
      - spațiul prevezical Retzius 173
      - spațiul paravezical 173
      - spațiul retrovezical 174
      - spațiul prerectal 175
      - spațiul pararectal 175
      - spațiul retrorectal 175
      - spațiul presacrat 175
- nervii pelvisului 174
  - nervii viscerali pelvini 175
  - plexul hipogastric superior 175
  - nervii hipogastrici drept și stâng 175
  - ganglionul Lee-Frankenhäuser 175
  - plexul hipogastric inferior 175
  - componenta ortosimpatică 176
    - neurectomia presacrată 176
  - componenta parasimpatică 176
    - nervii erigenți 176
  - nervii somatici pelvini 176
  - nervul obturator 132, 137, 177
  - plexul lombosacrat 178
  - nervul pudendal intern 178
- *mușchii pelvisului* 179
  - mușchiul piriform 179
  - mușchiul obturator intern 179
  - hernia obturatoare 180
- amănunte anatomice semnificative pentru chirurg: 180
  - spațiul retropubic comunică cu spațiul retrovezical 180
  - plexul venos presacrat sursă de hemoragie în cazul smulgerii venelor sacrate laterale în mobilizarea unei tumori rectale 180

- plexul venos pelvin este avalvulat și are continuitate cu plexul venos perivertebral 180
- semnul și manevra Howship – Romberg 181
- sindromul de compresie a nervului sciatic 181

- fascia proprie a rectului și mezorectul 181

Planșeul pelvin la adult: 181
- *musculatura planșeului pelvin* 181
- mușchiul ridicător anal 182
- fanta ridicătorilor anali 183
- *amănunte anatomice semnificative pentru chirurg privitoare la planșeul pelvin*: 183
- diafragma pelvină conține organele pelvine 183
- rolul mușchiului pubo-rectal 183
- puncte slabe pentru herniile perineale 184
- *fasciile planșeului pelvin* 184

Abordul chirurgical al spațiilor subperitoneale: 184
- abordul spațiului Retzius 184
- abordul spațiului vezico-vaginal 184
- abordul spațiului recto-vaginal 185
- abordul spațiului presacrat și retrorectal 185
- abordul fosei paravazicale 185
- abordul fosei pararectale 185

Tehnici chirurgicale uzuale pe pereții pelvisului: 185
- peritonizarea după intervenții pe organele pelvine 185
- peritonectomia parietală pelvină 185
- chirurgia simfizei pubiene, a pubisului și ischionului 185
- chirurgia articulației sacro-iliace 187
- recoltarea autotransplantului osteogen din osul iliac 187

Bibliografie: 188

Capitolul 21: Organele pelvine la bărbat: 191

21a. Ureterul pelvin (UP) și vezica urinară (VU) la bărbat: 191

Dezvoltare embriologică. Anomalii de interes chirurgical : 191
- formarea VU și UP 192
- anomalii de dezvoltare:
- ale UP 193
- duplicația ureterală completă 193
- ureterocelul 194
- UP ectopic 194
- megaureterul congenital 194

- refluxul vezico-ureteral congenital 194
- obstacole pe ureter 194
- ale VU 194
- atrezia vezicală 194
- hipoplazia VU 194
- megavezica 194
- VU multiloculară 194
- diverticulii vezicali 195
- chisturile vezicale 195
- maladia colului vezical 195
- extrofia vezicală 195
- anomalii uracă 196

Anatomia chirurgicală a UP la bărbat: 196
- proiecție, descriere 196
- porțiunea pelvină 197
- segmentul descendent 197
- segmentul transvers 198
- porțiunea vezicală intraparietală 199
- structura UP 199
- vascularizația UP 200
- artere 200
- vene 200
- limfatice 200
- inervație 200
- **structuri ale UP importante pentru chirurg:** 200
- **căi de acces și explorarea intraoperatorie a UP**: 202
- **căi de acces UP:** 202
- la strâmtoarea superioară 202

- în totalitate 202
- căi extraperitoneale 202
- mediană ombilico-pubiană 202
- Pfannenstiel 202
- laterală transmusculo -
- aponevrotică 202
- laterală pararectală 202
- căi transperitoneale 203
- ureterul pelvin juxtavezical 203
- abord transvezical 203
- **explorare și manevrare intraopertorie a UP**: 203
- **baza anatomică a tehnicilor chirurgicale uzuale pe UP**: 204
- ureterolitotomie 204
- ureterotomia transvezicală 204
- corecția chirurgicală a refluxului vezico-ureteral 205
- restabilirea fluxului urinar în leziunile traumatice ale UP 206
- vezica psoică 206
- operația Casatti-Boari 207
- uretero-ureterostomia 207
- **VU la bărbat**: 207
- așezare topografică, repere anatomice, proiecție cutanată 207
- descriere, conformație interioară, mijloace de fixare 208
- loja vezicală 209
- fundul VU 209
- corpul VU 210
- apexul VU 210
- rapoartele VU 210
- VU peritoneală 210
- VU extraperitoneală 210
- morfologia VU 213
- macroscopic 213
- microscopic 214
- vase, limfatice, nervi 215
- arterele VU 215
- arterele vezicale superioare 215
- arterele vezicale mijlocii 215
- arterele vezicale inferioare 215
- venele VU 217
- limfaticele VU 217
- inervația VU 218
- VU automată 219
- VU autonomă 220
- **structuri vezicale și paravezicale de interes pentru chirurg**: 220
- extraperitonizarea VU 220
- **căi de acces pe VU. Explorare intraoperatorie**: 222
- **căi de acces:** 222
- abdomino-suprapubiană 222
- postero-laterală 223
- **explorare chirurgicală:** 224
- **tehnici chirurgicale uzuale pe VU. Baza anatomică a gesturilor și prevenirea accidentelor**: 225
- drenajul suprapubian al urinii vezicale 225
- cistostomiile 225
- cura chirurgicală a fistulelor entero-vezicale 226
- cistectomiile parțiale 228
- cistectomia totală radicală 230

Bibliografie: 234

21b Prostata, uretra posterioară, canalul deferent abdomino-pelvin, vezicula seminală: 236

21b¹. Prostata (P): 236

Embriogeneză și anomalii de dezvoltare: 237

Anatomia la adult: 237
- formă și dimensiuni 237
- loja prostatică, mijloace de fixare, rapoarte extrinseci 238
- fascia Denonvilliers 239
- ligamentele prostatei 240
- rapoarte intrinseci 242
- structura prostatei 243
- vase, limfatice, nervi 244
- artere 244
- drenaj venos 246
- limfatice 247
- nervi 247

Structuri de interes chirugical: 248
- sfincterul extern (striat) 248
- plexul venos periprostatic 249

- epiteliul glandular și tumorigeneza 249
Căi de acces. Explorare chirurgicală: 250
- căi de acces 250
  - anterioare 250
  - perineale 251
  - posterioare 253
- explorare 254
Baza anatomică a tehnicilor chirurgicale. Evitarea accidentelor anatomice: 254
  - puncția biopsie 254
  - prostatotomia 256
  - adenomectomia de prostată 256
    - transvezicală 256
    - retropubiană 260
  - prostatectomia radicală retropubică 262
  - prostatectomia radicală perineală 265
21b². Uretra posterioară: 268
Definiție,terminologie, subîmpărțiri: 268
Embriogeneză, anomalii: 269
Anatomie chirurgicală: 269
- descriere, dimensiuni, structură 269
- vase, limfatice, nervi 270
Structuri ale peretelui uretrei posterioare importante pentru chirurg: 271
Căi de abord și explorarea uretrei posterioare: 271
- căi de abord 271
- explorare 272
Tehnici chirurgicale pe uretra posterioară, prevenirea complicațiilor anatomice: 272
- sfinterectomia sfincterului striat 272
- uretrotomia internă pe uretra membranoasă 274
- forajul uretral 274
- uretrorafia pe uretra membranoasă 274
21b³. Canalul deferent abdomino-pelvin și vezicula seminală: 277
Embriogeneză și anomalii: 277
Anatomie chirurgicală: 277
- canalul deferent abdomino-pelvin 277
- vezicula seminală 278
Intervenții chirurgicale uzuale: 279
- vasectomia 279
- veziculectomia 279
Bibliografie: 280
21c. Rectul și canalul anal la bărbat: 283
Embriogeneză și anomalii: 283
- embriogeneză 283
- anomalii congenitale de interes chirurgical 285
- clasificarea Wingspread 286
Anatomia chirurgicală a rectului și canalului anal la bărbat: 286
- definiție, localizare topografică, repere 286
- **rectul:** 286
  - porțiunea peritoneală 290
  - porțiunea subperitoneală 290
- **canalul anal chirurgical**: 291
Rapoartele rectului şi canalului anal. Fascii și spații perirectale și perianale: 298
- mezorectul 298
- spațiile periano-rectale 302
Vase, limfatice, nervi ai conductului anorectal: 305
- artere 305
- drenaj venos 308
Structuri ale conductului ano-rectal importante pentru chirurg: 314
Repere anatomice care permit extirparea tumorilor rectale invadante locoregional: 315
Căi de acces și explorarea conductului ano-rectal: 318
- căi de acces 318
  - noninvazive 318
  - invazive 320
    - abdominală 320
    - mediană paraombilicală 320
    - pararectală stângă 320
    - incizia Barraya – Turnbull 320
    - incizia Pfannenstiel 320
    - perineală 320
    - trans-sacrată 321
    - combinate 321
    - abdomino-perineale 321
    - abdomino-trans-sacrată 321
    - abdomino-transanală 322

- explorare intraoperatorie 322
Tehnici chirurgicale uzuale pe conductul recto-anal. Baza anatomică a gesturilor și prevenirea accidentelor: 324
- rezecția anterioară de rect cu excizia totală a mezorectului (ETM) 327
- rezecția radicală a tumorilor invazive de rect 329
- tehnici la nivelul anusului 333
Bibliografie: 334

Capitolul 22: Organele pelvine la femeie: 339
22a. Ureterul pelvin (UP) și vezica urinară (VU) la femeie: 339
22a¹. Ureterul pelvin (UP) la femeie: 339
- dimensiuni 339
- formă și consistență 339
- proiecție 339
- rapoarte 340
- structura ureterului pelvin 344
- vascularizație, inervație 344
- **structuri ale ureterului pelvin la femeie importante pentru chirurg** 344
- **căi de acces și explorarea UP la femeie** 346
- căi de acces 346
- extraperitoneale 346
- mediană subombilicală 346
- Pfannenstiel 346
- laterală transaponevrotică 346
- laterală pararectală 346
- transperitoneale 346
- transvezicală 346
- transvaginală 347
- **explorare și manevrare intra-operatorie a UP la femeie: 347**
- **tehnici chirurgicale de restabilire a drenajului urinar ureteral și de desființare a refluxului vezico-ureteral:** 347
22a². Vezica urinară (VU) la femeie: 350
- localizare, formă, capacitate 350
- raporturi 351
- mijloace de fixare 351
- vascularizație și inervație 352
- **structuri ale VU la femeie importante pentru chirurg:** 353
- **căi de acces și explorarea VU la femeie** 353
- căi de acces 353
- abdominale 353
- vaginale 354
- **tehnici chirurgicale uzuale pe vezica urinară la femeie:** 354
- cura chirurgicală a fistulelor vezico-vaginale 354
- cura chirurgicală a cistocelului 356
- cistectomia totală lărgită 356
Bibliografie: 358

22b. Organele genitale interne ale femeii: 359
Embriogeneză și anomalii: 359
- anomalii ovar 361
- anomalii tract genital 362
***22b¹. Ovarul (Ov)*: 364**
Anatomie chirurgicală: 364
- structură, proiecție la peretele abdominal 364
- descriere macroscopică, rapoarte 364
- fixare, ligamente 365
- structura ovarului 366
- vascularizație, inervație 367
- artere 367
- vene 367
- limfatice 368
- inervație 368
- **structuri ale ovarului importante pentru chirurgul ginecolog:** 368
- **căi de acces. Explorarea ovarului:** 368
- căi de acces 368
- explorarea ovarului 369
- **tehnici chirurgicale uzuale pe ovar. Baza anatomică a prevenirii accidentelor:** 370
- chirurgia de exereză ovariană 370
- ovariectomia pe ovar normal 370
- rezecția parțială de ovar 370
- ovariectomia pe ovar tumoral 370
- chiste de ovar 371
- tumori solide de ovar 371
- cancerul de ovar 374
- chirurgia funcțională a ovarului

375
22b¹. Trompa uterină (Tr): 375
- definiție 375
- situație, proiecție cutanată 375
- descriere, rapoarte 375
- mijloace de fixare 376
- structura trompei uterine 376
- vascularizație, limfatice, nervi 377
- **structuri și funcții ale trompei uterine importante pentru chirurgul ginecolog:** 378
- **căi de acces. Explorare chirurgicală**: 378
- **tehnici chirurgicale uzuale pe trompa uterină și evitarea accidentelor: 380**
- salpingectomia cu conservarea ovarului 380
- anexectomia 381
- salpingectomia segmentară 382

22b². Uterul (Ut) și vaginul (V): 385
22b²Ut: 385
Anatomia chirurgicală a uterului: 385
- definiție 385
- descriere, raporturi 385
- mijloace de fixare, ligamentele Ut 390
- conformația interioară a uterului 394
- structura uterului 395
- anatomia uterului gravid 398
- vascularizație și inervație 398
  - artere 398
  - vene 400
  - limfatice 400
  - inervație 401

Structuri ale uterului importante pentru chirurgul ginecolog: 403
- segmentul inferior 403
- fasciile periviscerale și tehnicile de histerectomie totală 404
- repere anatomice pentru extirparea tumorilor invadante pornite de la colul uterin 404

Căi de acces. Explorarea uterului: 408
- căi de acces 408
- explorarea uterului 408

Tehnici chirurgicale pe uter și prevenirea complicațiilor anatomice: 409
- histerotomia 409
- miomectomiile 409
- histeropexiile 411
- histerectomiile 412
  - histerectomia totală intrafascială 412
  - histerectomia totală extrafascială 415
  - histerectomia subtotală 415
  - histerectomia radicală 417

Baza anatomică a limfadenectomiei pelvine și interaortico-cave: 420
- rezecții ultraradicale (exenterații, pelvectomii) 422

***22b²V* Anatomia chirurgicală a porțiunii pelvine a vaginului**: 428
- definiție 428
- descriere, raporturi 429
- mijloace de fixare 431
- structura vaginului 432
- vascularizație, inervație 433

Structuri ale vaginului importante pentru chirurgul ginecolog: 433
- menținerea în poziție. Statica pelvină 433
- spațiile de clivaj perivaginale 436

Căi de acces. Explorare: 436
Tehnici chirurgicale uzuale pe vagin și prevenirea accidentelor intraoperatorii: 437
- culdocenteza 437
- colpotomia posterioară 437
- cura colpocelului anterior și posterior 437
- cura chirurgicală a fistulei vezico-vaginale 438
- avantajele căii vaginale în chirurgia ginecologică pelvină 439

Bibliografie: 439

22c. Rectul și canalul anal la femeie: 443
- descriere, raporturi 443
- incontinența anală la femeie 444

Bibliografie: 445

Capitolul 23: Perineul și organele genitale externe la bărbat: 446
23a. Perineul anterior. Uretra anterioară la bărbat: 446
23a¹: Perineul anterior la bărbat: 446
- diafragma pelvină 448

- hiatusul lui Schwalbe 448
- teaca suspensoare a canalului anorectal 448
- diafragma uro-genitală 448
- fasciile perineului 449
- canalul pudendal (Alcock) 449
- spații virtuale deasupra diafragmei uro-genitale 449
- spații virtuale sub diafragma uro-genitală 450

23a². Uretra anterioară la bărbat: 450

Embriogeneză și anomalii: 450
- hipospadias 450
- epispadias 450
- duplicația uretrei peniene 451
- stenoza uretrei anterioare 451
- anomalii glande bulbo-uretrale 451

Anatomia chirurgicală a uretrei anterioare: 451
- vascularizația uretrei anterioare 452
- inervația uretrei anterioare 452
- structura histologică a uretrei anterioare 452

Date morfofuncționale privind uretra anterioară importante pentru chirurg: 452

Explorare. Căi de acces: 453

Tehnici chirurgicale uzuale: 454
- meatotomia, meatostomia 454
- tratamentul chirurgical al stricturilor uretrei anterioare 454
- tratamentul chirurgical al hipospadiasului 454
- tratamentul chirurgical al epispadiasului 455

23b. Scrot, testicul, porțiunea scrotală a canalului deferent, penis (organele genitale externe la bărbat): 456

23b¹. Scrotul: 456

Dezvoltare embriologică, anomalii: 456

Anatomia chirurgicală a scrotului: 457
- constituție stratigrafică 457
- vascularizație și inervație 458

Structuri ale scrotului importante pentru chirurg: 458
- gangrena Fournier 458

Tehnici chirurgicale uzuale pe scrot: 459

23b². Testicul, epididim, funicul spermatic: 459

Embriogeneza gonadei masculine. Anomalii: 459
- criptorhidia 460
- descens incomplet 461
- testicul ectopic 461
- anomalii ale canalului vaginal 461
- problemele pe care le ridică testiculul necoborât 462
- hidrocelul congenital 462
- hernia inghino-scrotală congenitală: 463

Anatomia chirurgicală a testiculului, epididimului și funiculului spermatic: 464
- descriere, dimensiuni 464
- vascularizație 465
  - artere 465
  - vene 466
  - limfatice 467
  - inervație 467

Implicații funcționale ale structurilor testiculo-epididimo-deferențiale: 467

Explorare, căi de acces: 468
- calea scrotală 468
- calea inghinală 469

Tehnici chirurgicale uzuale pe testicul, epididim și canalul deferent extrapelvin: 470
- biopsia testiculară 470
- orhidopexia 470
- cura chirurgicală a hidrocelului 471
- orhidectomia 472
  - pe cale scrotală 472
  - pe cale inghinală 472
- castrarea cu curaj limfatic retroperitoneal 473
  - în cancerul testiculului drept 473
  - în cancerul testiculului stâng 474
- tratamentul chirurgical al varicocelului stâng 475
- epididimectomia 475
- vasectomia 475
- repermeabilizarea canalului deferent 476

23b³. Penisul: 477
Embriogeneză și anomalii: 477
Anatomia chirurgicală a penisului: 477
- structura penisului 477
- mijloace de fixare 478
- învelișurile penisului 478
- vascularizație 479
  - artere 479
  - vene 480
  - limfatice 481
  - inervație 482
    - somatică 482
    - vegetativă 482
- tabel cu circulația sanguină în erecție și detumescență 483

Structurile penisului importante în chirurgie: 483
- morfofiziologia erecției 483
- fimoza 483
- parafimoza 484

Explorarea penisului. Căi de acces: 484
Intervenții chirurgicale uzuale și evitarea complicațiilor anatomice: 484
- tratamentul fimozei 484
- tratamentul parafimozei 485

23c. Perineul posterior (trigonul anal) la bărbat: 486
Dezvoltare embriologică și anomalii cu rezolvare chirurgicală: 486
- anusul absent 487
- anomalii în rezorbția membranei cloacale 487
- anomaliile septului uro-rectal 488

Anatomia chirurgicală a trigonului perineal la bărbatul adult: 488
- ***rectul perineal la adult (gîtul rectului)***: 489
  - dimensiuni, calibru 489
  - conformație 490
  - tabel cu deosebiri canalul anal vs. rectul perineal 490
  - direcție, mijloace de fixare, raporturi 491
    - triunghiul recto-uretral 492
  - constituția anatomică 492
    - mucoasa 492
    - musculara 493
    - mecanismul continenței 494, 497
  - vasele și nervii rectului perineal 494
    - artere 494
    - vene 494
      - hemoroizi 495, 522
    - limfatice 495
    - inervație 496
  - **structuri ale rectului perineal importante pentru chirurg**: 499
  - **căi de acces și explorarea rectului perineal**: 499
    - explorarea în clinică 499
    - căi de acces 500
    - calea abdominală 500
    - calea perineală 500
    - calea parasacro-coccigiană 500
    - calea trans-sacrată 500
    - explorarea intraoperatorie 500
  - **tehnici chirurgicale uzuale pe rectul perineal**: 501
    - rectotomia posterioară (tehnica Kraske) 501
    - rectotomia posterioară trans –
    - sfincteriană York - Masson 502
    - anastomoza colo-rectală joasă 503
- ***canalul anal la adult***: 504
- **structura canalului anal chirurgical:** : 504
  - mucoasa canalului anal 504
  - supurațiile perianorectale 333,506
  - fisura anală cronică 332, 506
  - hemoroizii 332, 495, 507, 514
  - pruritul anal 508
  - musculatura canalului anal 508
  - musculatura netedă 508
  - musculatura striată 510
  - mecanismul defecației 510
  - spațiile perianale 333, 510
  - spațiul perianal 511
  - spațiul ischio-anal 511
  - spațiul submucos 512
  - vase, limfatice, nervi ai canalului anal 512

- artere 512
- vene 513
- hemoroizi 332, 495, 507, 514
- limfatice 514
- inervația 515
- sensibilitate 515
- motricitate 515
- **structuri ale canalului anal importante pentru chirurg**: 515
- **căi de acces și explorarea canalului anal**: 516
- explorarea clinică 516
- căi de acces 517
- calea perineală 517
- calea endoanală 518
- **tehnici chirurgicale uzuale pe canalul anal chirurgical**: 518
- anastomoza colo-anală după rezecția de rect 518
- tehnici chirurgicale în sfera ano-perianală 520
- fisura anală 520
- hemoroizi 495, 520
- abcese perianale 521
- fistulele perianale 521
- decompresia nervului rușinos în canalul Alcock 522

Bibliografie: 523

Capitolul 24: Perineul și organele genitale externe la femeie: 527
- delimitare, pereți 527

24a. Perineul anterior la femeie. Vulva, uretra, vaginul perineal: 530

Embriogeneză și anomalii de interes chirurgical: 530
- **embriogeneză**: 530
- etapa indiferentă 531
- etapa de diferențiere sexuală 533
- formarea vaginului perineal și a uretrei 533
- formarea organelor genitale externe (OGE) 534
- dezvoltarea epiteliului regiunii vulvare 534
- dezvoltarea musculaturii perineului anterior 534
- **anomalii congenitale de interes chirurgical**: 535
- anomalii de structură ale vaginului perineal și OGE 535
- anomaliile vaginului inferior 535
- atrezia vaginală 536
- himenul imperforat 536
- septul vaginal transvers 537
- anomaliile OGE 537
- anomaliile clitorisului 537
- anomaliile labiilor 538
- duplicația OGE 539
- transpoziția OGE 539
- anomalii complexe 539
- organe genitale externe ambigue 543
- pseudohermafroditismul 543
- hermafroditismul adevărat 545
- epispadiasul feminin 545

24a¹. Anatomia chirugicală a perineului anterior și a vulvei: 545
- ***vulva***: 545
- vase și nervi 547
- artere 547
- vene 548
- limfatice 548
- inervație 548
- ***loja bulbo-clitoridiană***: 548
- clitorisul 549
- bulbii vestibulari 549
- mușchii organelor erectile 550
- glandele vulvare 550
- ***diafragma uro-genitală***: 551
- ***spațiul perineal profund***: 552
- ***prelungirile anterioare ale foselor ischio-rectale***: 553

Structuri și funcții ale perineului care participă la actul nașterii: 553

Intervenții medico - chirurgicale perineale la femeie: 554
- infiltrația anestezică a perineului 554
- perineotomia / epiziotomia 554
- vulvectomia pentru cancer 555

24a². Anatomia chirurgicală a uretrei la femeie: 556

- descriere, traiect 556
- segmentele uretrei, raporturi 556
  - uretra pelvină 556
  - uretra perineală 556
- mijloace de fixare 557
  - de suspensie 557
  - de susținere 558
- conformația internă a uretrei 559
  - mucoasa 559
  - musculara 561
- vase, limfatice, nervi 562
- **structuri ale uretrei la femeie importante pentru chirurg**: 562
  - mecanismul continenței urinare 562
  - incontinența urinară de efort 564
    - operații de susținere 564
    - operații de suspensie 564

24a³. Anatomia chirurgicală a vaginului inferior (perineal): 566

- raporturi 566
- mijloace de fixare 567
- structura vaginului inferior 567
- vase, limfatice, nervi 567

24b. Perineul posterior (triunghiul anal) la femeie: 568

Embriogeneza: 568

Anomalii de interes chirurgical: 568

Anatomia chirurgicală a perineului posterior la femeie : 570

- canalul anal chirurgical 570
- fosa ischio-rectală 570
- corpul perineal 571
- vascularizație și inervație 571

Structuri ale perineului posterior la femeie importante pentru chirurg: 572

- continența anală 572
- statica pelvină 572

Căi de acces, explorare clinico-chirurgicală, intervenții uzuale pe perineul posterior la femeie: 572

- tehnica *overlapping* pentru repararea rupturilor sfincteriene 572

Bibliografie: 573

Tipărit la Tipografia Editurii Academiei Oamenilor de Ştiinţă din România
Bucureşti,,Splaiul Independenţei nr. 54 sector 5, 050094, România,
tel. 00-4021/314.74.91 fax. 00-4021/314.75.39, web-site: www.aos.ro ,
e-mail: editura.aosr@gmail.com
Finisat la SC Curtea Veche Trading SRL, Bucuresti, str. Echinocțiului nr. 57, sector 5,
tel. (+40) 21 336 71 84, e-mail: curteaveche@rdsmail.ro